

VÝBOR ČSOT

A ORTOPEDICKO-TRAUMATOLOGICKÁ
KLINIKA 3. LF UK
A FNKV v PRAZE
POŘÁDÁJÍ

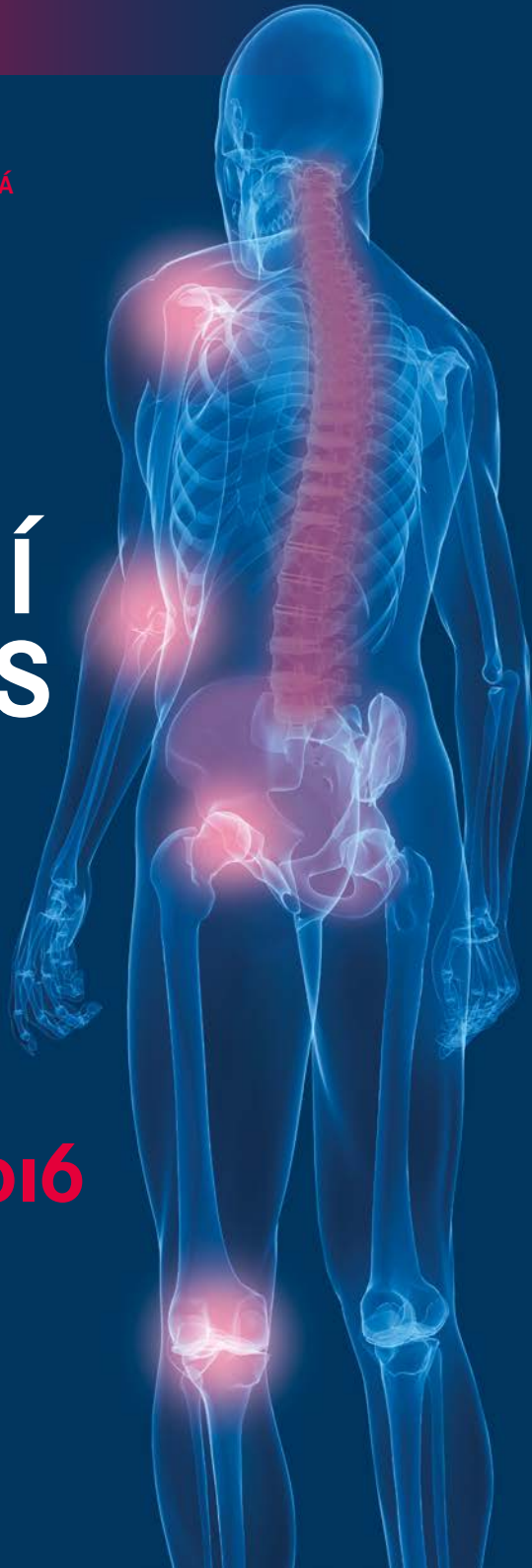XX. NÁRODNÍ KONGRES ČSOT

s mezinárodní účastí
a s doprovodnou výstavou
zdravotnické techniky
a farmacie

18.–20. 9. 2016
PRAHA



ORGANIZAČNÍ ZAJIŠTĚNÍ:
ORTOPEDICKÉ CENTRUM S. R. O.
WWW.ORTOPEDICKE-CENTRUM.CZ



XX. NÁRODNÍ KONGRES ČSOT

s mezinárodní účastí

a s doprovodnou výstavou zdravotnické techniky a
farmacie

18. – 20. 9. 2016, PRAHA

KNIHA ABSTRAKT



UPOZORNĚNÍ

Všechna práva vyhrazena.

Žádná část této tištěné či elektronické knihy nesmí být reprodukována a šířena v papírové, elektronické či jiné podobě bez předchozího písemného souhlasu majitelů práv. Neoprávněné užití této knihy bude trestně stíháno.

Galén

Na Popelce 3144/10a, 150 00 Praha 5

www.galen.cz

© Galén, 2016

Příspěvky byly předneseny na XX. NÁRODNÍM KONGRESU ČSOT s mezinárodní účastí a s doprovodnou výstavou zdravotnické techniky a farmacie, pořádaném v Praze, ve dnech 18. – 20. 9. 2016.

Knihu abstrakt uspořádala Michaela Kolečová

Organizační zajištění: ORTOPEDICKÉ CENTRUM s. r. o., Masarykova 94/209, 400 01 Ústí nad Labem

Vydalo nakladatelství Galén, Na Popelce 3144/10a, 150 00 Praha 5

www.galen.cz

Určeno odborné veřejnosti.

Tato publikace vychází pouze ve formátu e-knihy (PDF). Neprodejné.

Publikace neprošla jazykovou a redakční úpravou, ani autorskými korekturami.

Redakce a nakladatel nenesou odpovědnost za údaje a názory autorů jednotlivých příspěvků.

Sazba byla provedena ze zaslaných dokumentů dodaných autory jednotlivých příspěvků.

V textu jsou používány ochranné obchodní známky léků a dalších produktů.

Absence symbolů ochranných známek (TM, ® apod.), neznamená, že se jedná o nechráněné názvy a značky.

© authors, 2016

ISBN

978-80-7492-268-8 (PDF)

978-80-7492-269-5 (PDF pro čtečky)

OBSAH

Témata, pořádá, prezident kongresu, prezident ČSOT, záštita, vědecký sekretář, organizační sekretář, programový výbor	6
Vystavovatelé a partneři kongresu	7
Rejstřík přednášejících.....	8
Přehled odborného programu	9
Souhrny přednášek (řazené v pořadí dle odborného programu).....	35

TÉMATA

ORTOPEDIE

- biologické náhrady tkání v ortopedii a traumatologii (chrupavka, kost)
- degenerativní postižení páteře, chirurgické a konzervativní léčení páteřních deformit
- endoprotetika ramena, lokte a zápěstí
- revizní operace totálních náhrad kyčle a kolena
- prevence TEN v ortopedii a traumatologii

TRAUMATOLOGIE

- periprotetické zlomeniny po náhradě kyčle a kolena
- poranění pánve a páteře v rámci polytraumatu
- nové trendy v artroskopii (loket, zápěstí, kyčel, hlezno)
- moderní postupy v ošetření rozsáhlých poranění měkkých tkání
- potraumatické infekce

VARIA

POŘÁDÁ

Výbor ČSOT

Ortopedicko-traumatologická klinika 3. LF UK a FNKV, Praha

PREZIDENT KONGRESU

Prof. MUDr. Martin Krbec, CSc.

- přednosta Ortopedicko-traumatologické kliniky 3. LF UK a FNKV, Praha

PREZIDENT ČSOT

Prof. MUDr. Pavel Dungal, DrSc.

- přednosta Ortopedické kliniky 1. LF UK, IPVZ a NNB, Praha

ZÁŠTITU PŘEVZALI

Prof. MUDr. Tomáš Zima, DrSc., MBA

- rektor Univerzity Karlovy

MUDr. Svatopluk Němeček, MBA

- ministr zdravotnictví ČR

VĚDECKÝ SEKRETÁŘ

Prof. MUDr. Valér Džupa, CSc.

- Ortopedicko-traumatologická klinika 3. LF UK a FNKV, Praha

ORGANIZAČNÍ SEKRETÁŘ

Doc. MUDr. Pavel Douša, CSc.

- Ortopedicko-traumatologická klinika 3. LF UK a FNKV, Praha

PROGRAMOVÝ VÝBOR

Prof. MUDr. Martin Krbec, CSc.

as. MUDr. Libor Luňáček

Prof. MUDr. Valér Džupa, CSc.

as. MUDr. Filip Svatoš

Prim. MUDr. Vladimír Frič, CSc.

as. MUDr. Jiří Marvan

Doc. MUDr. Pavel Douša, CSc.

as. MUDr. Pavel Čech

Doc. MUDr. Jiří Skála-Rosenbaum, Ph.D.

as. MUDr. Radek Bartoška, Ph.D.

VYSTAVOVATELÉ A PARTNEŘI KONGRESU
přihlášení do termínu 24. 8. 2016

GENERÁLNÍ PARTNEŘI

BAYER s.r.o.
ZIMMER BIOMET

STŘÍBRNÝ PARTNER

DePuy Synthes

BRONZOVÍ PARTNEŘI

Lima CZ s.r.o.
Promedica Praha Group, a.s.

PARTNER

AGEL a.s.
B. Braun Medical, s.r.o.
TOP HOTEL PRAHA
VZP ČR

VYSTAVOVATELÉ

ADRIAN MED s.r.o.	Germeditec, s.r.o.
Angelini Pharma Česká republika s.r.o.	GBC Prague, spol. s r.o.
Aspironix s.r.o.	Heraeus CZ s.r.o.
AURA Medical s.r.o.	IBI spol. s r.o.
BEZNOSKA s.r.o.	Kardio-Line spol. s r. o.
BioSolution, s.r.o.	Lázně 1897, s.r.o.
Bonecare s.r.o.	Lázně Bělohrad a.s.
BTL zdravotnická technika, a.s.	Lefeen s.r.o.
Budějovický Budvar a.s.	MediCom a.s. Praha
CeramTec GmbH	MEDIN, a.s., ProSpon, spol. s r. o.
Comesa s.r.o.	Mediservis s.r.o.
Časopis Ortopedie	MEGABOOKS CZ, spol. s r.o.
ČSOT	Mladá Fronta a.s.
easyMed s.r.o.	Ortika a.s.
EUREX MEDICA, spol. s r.o.	PRAGOMED, s.r.o.
GALÉN, spol. s r.o.	Protetika a.s.
Fénix Brno, spol. s r.o.	sanofi – aventis, s.r.o.
Fresenius Kabi s.r.o.	SANOMED, spol. s r.o.

REJSTRÍK PŘEDNÁŠEJÍCÍCH S DODANÝMI ABSTRAKTY

Božík M.	106	Melicherčík P.	96
Buzek J.	111	Mizera R.	48
Čellár R.	65	Musil D.	95, 98
Čižmář I.	76	Nechvátal L.	127
Čurlejová E.	44	Novák J.	82
Dlábek R.	54	Otaševič T.	52
Douša P.	41	Paša L.	130
Dubec J.	116	Pavelka T.	83, 124
Dungl P.	62	Pilný J.	73
Dygrýnová M.	120	Pink T.	42
Džupa V.	128	Pokorný D.	36
Filip L.	70	Proček T.	80
Filipovič M.	79	Procházka E.	39
Frič V.	38	Prokeš L.	109
Gajdoš R.	114	Repko M.	78, 88
Gallo J.	97	Ryba L.	59
Hajník J.	117	Říman P.	50
Hamáčková A.	60	Salášek M.	71, 108
Hart R.	51, 89, 93, 126	Sedláčková T.	101
Hladký V.	66	Schneiderová P.	94
Hořák J.	37	Skála-Rosenbaum J.	91, 107, 112
Chaloupka R.	61	Stica P.	68
Chmelová J.	58	Svatoš F.	49
Chomiak J.	64	Ševčík T.	75
Jahoda D.	43	Šimeček K.	67
Ježek J.	92	Šponer P.	121
Judl I.	46	Šrám J.	87, 125
Kelbl M.	129	Šťastný E.	122
Korbel M.	102	Švagr M.	99
Krbec M.	77, 119	Tisovský P.	105
Krejčí F.	72	Vališ P.	110
Krupka T.	69	Veselý R.	45, 47
Křivohlávek M.	104	Vlček M.	40
Kučera T.	103	Vodička Z.	74
Kunovský R.	85	Vosáhlo J.	53
Lacko M.	56	Vyskočil R.	86
Lena T.	84	Zeman J.	90
Lošťák J.	55	Zídka M.	63, 81
Luňáček L.	57, 115, 123	Ženčica P.	113, 118
Marvan J.	100		

PROGRAM

Neděle 18. 9. 2016

SÁL PRAHA: Endoprotetika ramena a lokte

14.30–16.20

Předsednictvo: Pokorný D., Švec A.

- 1. Alopastika ramenního kloubu: koncepční poznámky a naše doporučení** 10´
Pokorný D., Sosna A., Landor I., Jahoda D., Fulín P., Štefan J.
I. ortopedická klinika 1. LF UK a FNM Praha
- 2. Možnosti povrchové náhrady hlavice humeru** 10´
Hořák J., Vališ P., Rouchal M., Burda J.
Ortopedická klinika LF MU a FN Brno
- 3. Bezdržíkové náhrady: jejich postavení v systému endoprotetiky ramenního kloubu** 10´
Frič V.¹, Luňáček L.¹, Lena T.²
¹Ortopedicko-traumatologická klinika 3. LF UK a FNKV Praha
²Ortopedické oddělení Nemocnice Jihlava
- 4. Konverze CKP humeru na reverzní TEP ramena: indikace, výsledky** 10´
Boglevský R., Majer J.
Ortopedicko-traumatologické oddělení Nemocnice Nový Jičín
- 5. Použití reverznej TEP ramena při rekonstrukci po resekci pre malígný kostný nádor** 10´
Švec A., Krajcsovics N., Hucko J., Maslenová M., Bžoch M.
I. ortopedicko-traumatologická klinika LF UK, SZU a UN Bratislava
- 6. Řešení tumorózní léze v oblasti proximálního humeru systémem LIMA SMR** 10´
Procházka E., Pellar D.
Ortopedická klinika LF UK a FN Hradec Králové
- 7. Exstirpace hlavice radia: vyhodnocení funkčních výsledků** 10´
Vlček M., Streck M.
I. ortopedická klinika 1. LF UK a FNM Praha
- 8. Náhrada hlavice radia u luxačních zlomenin lokte** 10´
Douša P., Mašek J., Skála-Rosenbaum J.
Ortopedicko-traumatologická klinika 3. LF UK a FNKV Praha
- 9. Komplikace náhrad hlaviček radia** 10´
Pink T., Stoklas J., Shaker A.
Ortopedické oddělení ÚN Brno

Diskuze

KONGRESOVÝ SÁL II: Infekce v ortopedii a traumatologii

14.30–16.10

Předsednictvo: Jahoda D., Šponer P.

- 10. Hematogenní osteomyelitida pately: kasaistika a přehled literatury** 10´
Adamec O., Šponer P., Shaikh H. H.
Ortopedická klinika LF UK a FN Hradec Králové
- 11. Infikované paklouby dolní končetiny: hraniční řešení v hraničních situacích** 10´
Jahoda D.¹, Judl I.¹, Landor I.¹, Jaganjac E.¹, Frajer L.², Vatlák A.², Pokorný D.¹,
Tomaides J.¹, Popelka S. Jr.¹, Jahodová I.³
¹I. ortopedická klinika 1. LF UK a FNM Praha
²Chirurgická klinika 2. LF UK a FNM Praha
³VŠ ZaSP sv. Alžbety Bratislava, Vysoká škola zdravotnická Praha
- 12. Volba strategie léčby posttraumatických infektů** 10´
Čurlejová E., Špiroch P., Čižmář, I.
Traumatologické oddělení FN Olomouc
- 13. Bifokální kostní transport v léčení infikovaného pakloubu tibie** 10´
Veselý R., Kelbl M.
Klinika traumatologie LF MU a ÚN Brno
- 14. Meduloskopie: léčba chronické osteomyelitidy v oblastech metafýz dlouhých kostí** 10´
Judl I.¹, Jahoda D.¹, Landor I.¹, Pokorný D. ¹, Tomaides J.¹, Popelka S. Jr.¹,
Melicherčík P.¹, Jahodová I.²
¹I. ortopedická klinika 1. LF UK a FNM Praha
²VŠ ZaSP sv. Alžbety Bratislava, Vysoká škola zdravotnická Praha
- 15. Infekční komplikace po osteosyntéze hlezna** 10´
Král A., Včelák J.
Ortopedická klinika 1. LF UK, IPVZ a NNB Praha
- 16. Rekonstrukce pouřazových defektů měkkých tkání dolní třetiny bérce, hlezna a nohy** 10´
Veselý R., Krass V., Procházka V.
Klinika traumatologie LF MU a ÚN Brno
- 17. Nekrotizující fasciitida dolní končetiny: komplexní přístup** 10´
Mizera R., Patera M.
Traumatologicko-ortopedické centrum KN Liberec

Diskuze

Pondělí 19. 9. 2016

SÁL PRAHA: Biologické náhrady tkání I

8.30–9.40

Předsednictvo: Hart R., Svatoš F.

18. **Ošetření rozsáhlých osteochondrálních defektů** 10´
Rouchal M, Vališ P., Otaševič T., Novák J.
Ortopedická klinika LF MU a FN Brno
19. **Řešení chondrálních defektů velkých končetinových kloubů** 10´
Svatoš F., Bartoška R., Klézl Z. Jr.
Ortopedicko-traumatologická klinika 3. LF UK a FNKV Praha
20. **Ošetření chondrálních defektů v závislosti na jejich velikosti, lokalizaci a stáří pacientů (mikrofraktury, mosaik plastika, Chondrotissue, Biomatrix)** 10´
Říman P., Sinkule M.
Ortopedické oddělení Nemocnice Na Františku Praha
21. **Biodegradabilní opora z kyseliny hyaluronové syčená mesenchymálními kmenovými buňkami při jednodobém ošetření chondrálních lézí** 10´
Hart R., Náhlík D., Šmíd P., Jajtner P.
Ortopedicko-traumatologické oddělení Nemocnice Znojmo
22. **Řešení chondrálních defektů pomocí implantátu Hyalofast** 10´
Holíbka R., Kalina R., Neoral P.
Ortopedická klinika LF UP a FN Olomouc
23. **Léčba defektů kloubní chrupavky kolenního kloubu metodou implantace solidního chondrograftu u osob starších 40 let** 10´
Otaševič T., Vališ P., Rouchal M., Heger J., Šprláková A.
Ortopedická klinika LF MU a FN Brno

Diskuze

KONGRESOVÝ SÁL II: Endoprotetika kolena

8.30–9.40

Předsednictvo: Landor I., Frič V.

- 24. Střednědobé výsledky implantací unikompartmní náhrady kolenního kloubu: zhodnocení souboru** 10´
Vosáhlo J., Šedivý J., Ryšavý V.
Ortopedické oddělení Nemocnice Jihlava
- 25. TEP kolene Gemini** 10´
Burian M., Kubeš R., Dungal P., Magerský Š.
Ortopedická klinika 1. LF UK, IPVZ a NNB Praha
- 26. Algoritmus vyšetření „bolestivé“ TEP kolenního kloubu** 10´
Dlábek R., Chrást B., Burda J.
Ortopedická klinika LF MU a FN Brno
- 27. Lokální aplikace kyseliny tranexamové u TEP kolena** 10´
Lošťák J., Gallo J., Špička J., Langová K.
Ortopedická klinika LF UP a FN Olomouc
- 28. Vplyv lokálneho a celkového podania kyseliny tranexamovej na krvné straty pri TEP kolenného kĺbu** 10´
Lacko M., Čellár R., Schreierová D., Vaško G.
Klinika ortopedie a traumatologie pohybového ústrojenstva LF UPJŠ
a UN L. Pasteura Košice
- 29. Selhání revizních náhrad kolena a jejich řešení** 10´
Luňáček L., Krbec M., Džupa V., Frič V.
Ortopedicko-traumatologická klinika 3. LF UK a FNKV Praha

Diskuse

Pondělí 19. 9. 2016

SÁL MORAVIA: Onemocnění páteře I

8.30–9.40

Předsednictvo: Chaloupka R., Matějka J.

- 30. Současné možnosti zobrazování onemocnění páteře** 10´
Chmelová J.
Radiologie a zobrazovací metody, Městská nemocnice Ostrava
- 31. Sagitální balance po operaci krční páteře** 10´
Ryba L., Chaloupka R., Zítka R.
Ortopedická klinika LF MU a FN Brno
- 32. Neurac metoda v klinické praxi u pacientů s bolestí krční páteře: diagnostika a terapie** 10´
Hamáčková A.
Redpoint Clinic Hradec Králové
- 33. Srovnání otevřené a miniinvazivní metody u zlomenin T/L páteře** 10´
Matějka T., Matějka J., Belatka J., Zeman J.
Klinika ortopedie a traumatologie pohybového ústrojí LF UK a FN Plzeň
- 34. Dlouhodobé výsledky po operační léčbě úrazů torakolumbální páteře** 10´
Chaloupka R., Ryba L., Motyčka J., Ženčica P., Cienciala J.
Ortopedická klinika LF MU a FN Brno
- 35. Histochemické změny svalů po otevřené a miniinvazivní stabilizaci poranění T/L páteře** 10´
Matějka J.¹, Matějka T.¹, Zeman J.¹, Belatka J.¹, Zůchová M.²
¹Klinika ortopedie a traumatologie pohybového ústrojí LF UK a FN Plzeň
²Bioptická laboratoř Plzeň

Diskuze

Pondělí 19. 9. 2016

KONGRESOVÝ SÁL I: Varia I (femur)

8.30–9.45

Předsednictvo: Dungl P., Čech P.

- 36. Heinrich Hilgenreiner: velká postava pražské ortopedie** 15´
Dungl P.
Ortopedická klinika 1. LF UK, IPVZ a NNB Praha
- 37. Faktory ovlivňující výsledky léčby VDK** 10´
Zídka M.^{1,2}, Džupa V.¹
¹Ortopedicko-traumatologická klinika 3. LF UK a FNKV Praha
²Centrum Profesora Čecha Praha
- 38. Coxa vara adolescentium: strategie a výsledky léčení** 10´
Chomiak J., Ošťádal M., Frydrychová M., Burian M., Dungl P.
Ortopedická klinika 1. LF UK, IPVZ a NNB Praha
- 39. Nekróza hlavy stehnové kosti po abscesu m. iliopsoas** 10´
Čellár R., Lacko M., Filip V.
Klinika ortopedie a traumatologie pohybového ústrojenstva UPJŠ a UN L. Pasteura Košice
- 40. Únavová zlomenina krčku femuru** 10´
Hladký V., Trč T., Havlas V.
Klinika dětské a dospělé ortopedie a traumatologie 2. LF UK a FNM Praha
- 41. Cementovaná CCEP v našem souboru: statistická studie** 10´
Šimeček K., Sedláček R., Uher J.
Ortopedické oddělení Nemocnice Písek

Diskuze

Pondělí 19. 9. 2016

SÁL PRAHA: Slavnostní zahájení

10.00–10.40

SÁL PRAHA: Zvané přednášky

10.40–11.20

- 42. Kam sa poberáš, traumatológia?** 20´
Šimko P.
Klinika úrazovej chirurgie LF SZU a UN Bratislava
- 43. Strategies and controversies in the management of complex extremity injuries** 20´
Schaser K.-D.
UniversitätsCentrum für Orthopädie und Unfallchirurgie,
Universitätsklinikum Carl Gustav Carus Dresden

Přestávka na oběd 11.30–13.00

SÁL PRAHA: Sympóziu firmy Zimmer Biomet

11.30–12.30

- The History of the Oxford Knee: 40 years in the making** 15´
Price A.
Nuffield Orthopaedic Centre, Oxford
- Why perform partial knee replacement?** 15´
Price A.
Nuffield Orthopaedic Centre, Oxford
- The Oxford Knee in 2016: cementless microplasty technique** 10´
Price A.
Nuffield Orthopaedic Centre, Oxford
- The “Czech” experience with Oxford® Partial Knee** 10´
Trč T.
Motol University Hospital, Prague

Discussion

Pondělí 19. 9. 2016

SÁL PRAHA: Krevní ztráty a prevence TEN v ortopedii a traumatologii

13.00– 14.30

Předsednictvo: Stehlík J., Kubeš R.

- 44. Xarelto: již 6 let s námi** 15´
Kubeš R.
Ortopedická klinika 1. LF UK, IPVZ a NNB Praha
- 45. Management krevních ztrát při velkých ortopedických výkonech** 10´
Stica P.
Ortopedické oddělení Nemocnice s poliklinikou Semily
- 46. Použití kyseliny tranexamové a její přínos k redukci spotřeby krevních transfúzí při operaci náhrad velkých kloubů na našem pracovišti** 10´
Krupka T., Helvich O.
Ortopedické oddělení Nemocnice Na Františku Praha
- 47. Použití kyseliny tranexamové: snížení rizika pooperační trombózy?** 10´
Filip L., Stehlík J., Musil D., Pertlíček J.
Ortopedické oddělení Nemocnice České Budějovice
- 48. Xarelto: výhody a nevýhody jeho využití v ortopedické praxi** 10´
Stříž M.
Ortopedické oddělení FN Ostrava
- 49. Heparinem indukovaná trombocytopenie 2. typu při aplikaci nadroparinu u pacienta po primární TEP kolena** 10´
Salášek M.^{1,2}, Havlová E.³, Pavelka T.¹, Šlechtová J.³, Weisová D.^{1,2}
¹Klinika ortopedie a traumatologie pohybového ústrojí LF UK a FN Plzeň
²Nové technologie pro informační společnost Fakulty aplikovaných věd ZČU Plzeň
³Ústav klinické biochemie a hematologie LF UK a FN Plzeň

Diskuze

KONGRESOVÝ SÁL II: Nové trendy v artroskopii I (loket a zápěstí)

13.00–14.30

Předsednictvo: Čižmář I., Pilný J.

- 50. Artroskopie lokte: možnosti a limity** 10´
Stehlík D., Trč T., Kautzner J.
Klinika dětské a dospělé ortopedie a traumatologie 2. LF UK a FNM Praha
- 51. Úloha artroskopie lokte v diferenciální diagnostice radiální epikondylitidy** 10´
Krejčí F., Vodička Z., Stehlík J.
Ortopedické oddělení Nemocnice České Budějovice
- 52. Možnosti artroskopie lokte u poúrazových stavů** 10´
Neoral P., Kalina R., Holibka R.
Ortopedická klinika LF UP a FN Olomouc
- 53. Artroskopická resekce distální ulny** 10´
Pilný J.
Ortopedické oddělení Nemocnice Nové Město na Moravě
- 54. Artroskopie zápěstí: diagnostika a ošetření lézí TFCC** 10´
Vodička Z., Krejčí F., Stehlík J.
Ortopedické oddělení Nemocnice České Budějovice
- 55. Artroskopicky asistovaná dlahová osteosyntéza intrartikulárných zlomenin distálního rádia** 10´
Ševčík T., Polan P., Totkovič R.
Ortopedické oddelenie Nemocnica Košice-Šaca
- 56. Stabilizace skafolunární nestability kostním štěpem: artroskopická technika** 10´
Čižmář I.
Traumatologické oddělení FN Olomouc

Diskuze

Pondělí 19. 9. 2016

SÁL MORAVIA: Onemocnění páteře II

13.00–14.30

Předsednictvo: Dahl B., Krbec M.

- | | |
|--|-----|
| 57. Current status of adolescent idiopathic scoliosis treatment | 30´ |
| Dahl B.
Rigshospitalet - Copenhagen University Hospital, Copenhagen | |
| 58. Chirurgické léčení adolescentní idiopatické skoliózy | 10´ |
| Krbec M.
Ortopedicko-traumatologická klinika 3. LF UK a FNKV Praha | |
| 59. Operační řešení neuromuskulárních a syndromických skolióz | 10´ |
| Repko M.
Ortopedická klinika LF MU a FN Brno | |
| 60. Možnosti léčby vrozených deformit páteře | 10´ |
| Filipovič M., Repko M., Leznar M., Prýmek M.
Ortopedická klinika LF MU a FN Brno | |
| 61. Bipedikulární vs. monopedikulární instrumentace idiopatické skoliózy | 10´ |
| Včelák J., Šuman R., Šlégl M., Tóth L.
Ortopedická klinika 1. LF UK, IPVZ a NNB Praha | |

Diskuze

SÁL PRAHA: Nové trendy v artroskopii II (rameno, kyčel a hlezno)

15.00–16.40

Předsednictvo: Havlas V., Zeman P.

- 62. Artroskopické ošetření subakromiálního impingementu vzniklého důsledkem zlomeniny velkého hrbolu pažní kosti** 10´
Proček T., Vícha J., Šponer P.
Ortopedická klinika LF UK a FN Hradec Králové
- 63. Artroskopie kyčle: učební křivka a aplikovatelnost v našich podmínkách** 10´
Kautzner J., Řeháček V., Trč T., Chládek P.
Klinika dětské a dospělé ortopedie a traumatologie 2. LF UK a FNM Praha
- 64. Artroskopické ošetření potraumatických afekcí v oblasti kyčelního kloubu** 10´
Holibka R., Kalina R., Neoral P.
Ortopedická klinika LF UP a FN Olomouc
- 65. Artroskopická terapie chondrolabrálních lézí kyčelního kloubu u sportovců** 10´
Zeman P., Skala P., Nepraš P.
Klinika ortopedie a traumatologie pohybového ústrojí LF UK a FN Plzeň
- 66. Artroskopie hlezna: možnosti řešení pouřazových stavů** 10´
Obhlídal M., Kalina R., Neoral P., Holibka R.
Ortopedická klinika LF UP a FN Olomouc
- 67. Chondrální léze v oblasti TC kloubu: artroskopické nálezy** 10´
Zídka M., Kmošťák P., Váchal J., Novák P.
Centrum léčby pohybového aparátu Praha
- 68. Moderní trendy artroskopického ošetření chondrálních defektů hlezna** 10´
Novák J., Vališ P., Rouchal M., Maršálek M.
Ortopedická klinika LF MU a FN Brno
- 69. Léčba chondrálních defektů kyčelního kloubu** 10´
Chládek P., Řeháček V., Kautzner J.
Ortopedie Vršovická zdravotní Praha
Klinika dětské a dospělé ortopedie a traumatologie 2. LF UK a FNM Praha

Diskuze

KONGRESOVÝ SÁL II: Periprotetické zlomeniny I

15.00– 16.40

Předsednictvo: Bartoníček J., Majerníček M.

- 70. Periprotetické peroperační zlomeniny** 10´
Trč T., Hanus M., Kotaška J.
Klinika dětské a dospělé ortopedie a traumatologie 2. LF UK a FNM Praha
- 71. Periprotetické zlomeniny: nová epidemie?** 10´
Pastucha M., Derčalík M.
Ortopedické oddělení Nemocnice Hořovice
- 72. Periprotetické zlomeniny femuru po aplikaci TEP kyčelního kloubu** 10´
Pavelka T., Weisová D., Salášek M.
Klinika ortopedie a traumatologie pohybového ústrojí LF UK a FN Plzeň
- 73. Periprotetické zlomeniny po TEP kyčle** 10´
Majerníček M., Jůzek R.
Ortopedická klinika 1. LF UK, IPVZ a NNB Praha
- 74. Periprotetické zlomeniny po TEP kyčle: rozdíly a strategie Vancouver B1 a B2** 10´
Lena T.¹, Čepera L.¹, Frič V.², Luňáček L.²
¹Ortopedické oddělení Nemocnice Jihlava
²Ortopedicko-traumatologická klinika 3. LF UK a FNKV Praha
- 75. Operační terapie periprotetických zlomenin kyčelního kloubu** 10´
Kunovský R., Pink T., Shaker A., Jarošík J.
Ortopedické oddělení ÚN Brno
- 76. Periprotetické zlomeniny femuru u TEP kyčle a kolene** 10´
Vyskočil R., Bayer M.
Ortopedická klinika LF MU a FN Brno
- 77. Periprotetické zlomeniny stehenní kosti ošetřené v letech 2014-2015 v KNL** 10´
Šrám J.¹, Křivohlávek M.¹, Lukáš R.¹, Mizera R.², Kratochvíl J.²
¹Traumatologicko-ortopedické centrum KN Liberec
²Ortopedické oddělení KN Liberec

Diskuze

Pondělí 19. 9. 2016

SÁL MORAVIA: Onemocnění páteře III

15.00–16.40

Předsednictvo: Repko M., Včelák J.

- 78. Jednoduché zadní operační výkony s osteotomií páteře při korekci těžkých strukturálních skolióz v dětském věku** 10´
Repko M., Leznar M., Filipovič M.
Ortopedická klinika LF MU a FN Brno
- 79. Dlouhé instrumentace při degenerativním postižení thorakolumbální páteře** 10´
Hart R., Náhlík D., Šmíd P., Komzák M.
Ortopedicko-traumatologické oddělení Nemocnice Znojmo
- 80. Význam repozice dysplastické spondylolistézy ve vztahu k sagitální bilanci páteře** 10´
Cienciala J., Repko M., Sklenský J., Tichý V.
Ortopedická klinika LF MU a FN Brno
- 81. Spinální stenóza u stárnoucí páteře** 10´
Zeman J., Matějka J., Matějka T., Belatka J.
Klinika ortopedie a traumatologie pohybového ústrojí LF UK a FN Plzeň
- 82. Možnosti operační léčby degenerativních deformit bederní páteře** 10´
Skála-Rosenbaum J., Krbec M., Douša P.
Ortopedicko-traumatologická klinika 3. LF UK a FNKV Praha
- 83. Ovlivnění kvality života dekompresní operací u pacientů s LSS** 10´
Ježek J.
Ortopedicko-traumatologická klinika 3. LF UK a FNKV Praha
- 84. Dekomprese absolutní centrální lumbální stenózy: dlouhodobé výsledky** 10´
Hart R., Náhlík D., Komzák M.
Ortopedicko-traumatologické oddělení Nemocnice Znojmo

Diskuze

Pondělí 19. 9. 2016

KONGRESOVÝ SÁL I: Sesterská sekce I

13.00–15.00

Předsednictvo: Bitalová J., Douša P.

1. **Kontinuum hojení chronické rány a faktory determinující proces hojení** 10´
Bitalová J., Mikulíková Z.
Ortopedická klinika LF UP a FN Olomouc
2. **Využití „vlhkého hojení ran“ na ortopedicko-traumatologické ambulanci** 10´
Horká K., Slabáková K.
Ortopedicko-traumatologické oddělení Nemocnice Písek
3. **Manažment starostlivosti o pacientov po osteoporotických zlomeninách** 10´
Mitschová K., Maresch P., Čembová N., Gregor S.
I. ortopedicko-traumatologická klinika LF UK, SZU a UN Bratislava
4. **Léčba zlomenin zevní fixací** 10´
Kvapilová I., Gruntová M.
COS-PCHO KN Liberec
5. **Pseudoartróza po ORIF suprakondylické fraktury humeru** 10´
Chmelíková L.
SMN a.s. – o.z. Nemocnice Přerov
6. **Komplikace míšň léze** 10´
Šelenberková R., Machotová M.
Ortopedická klinika 1. LF UK, IPVZ a NNB Praha
7. **Operační řešení zlomenin pánve v traumacentru Krajské nemocnice Liberec** 10´
Mormanová D., Kvapilová I.
COS-PCHO KN Liberec
8. **Plastika „All In Side“** 10´
Bucharová S., Žmolík J., Hosová L.
Ortopedické oddělení KN Liberec

Diskuze

Přestávka 15.00–15.30

Pondělí 19. 9. 2016

KONGRESOVÝ SÁL I: Sesterská sekce II

15.30–17.00

Předsednictvo: Brímová P., Douša P.

- | | |
|---|-----|
| 9. Kazuistika TEP kyčle u pacientky s DMO | 10´ |
| Lollková P.
SMN a.s. - o.z. Nemocnice Přerov | |
| 10. Tumorózní náhrada kyčelního kloubu: kazuistika | 10´ |
| Poulíková P., Pospíšilová K.
Ortopedická klinika UP a FN Olomouc | |
| 11. Komplikace TEP kyčle se zaměřením na luxaci | 10´ |
| Martincová M., Killerová R., Dufková M.
Ortopedická klinika LF MU a FN Brno | |
| 12. Revizní operace totálních náhrad kyčle | 10´ |
| Nevřelová Z., Horutová L.
Ortopedické oddělení FN Ostrava | |
| 13. Rekonstrukce acetabula při revizní TEP kyčle s využitím štěpu z kostní banky | 10´ |
| Zapletalová H., Štěpaníková J.
Ortopedická klinika LF UP a FN Olomouc | |
| 14. TEP kolenního kloubu z pohledu sestry | 10´ |
| Závodná J., Burešová K.
SMN a.s. - o.z. Nemocnice Prostějov | |
| 15. Komplikace TEP kolene | 10´ |
| Horutová L., Nevřelová Z.
Ortopedické oddělení FN Ostrava | |

Diskuze

SÁL PRAHA: Infikovaná TEP kyčle

8.30–9.40

Předsednictvo: Dufek P., Gallo J.

- 85. Může keramika Biolox Delta redukovat riziko revize periprotetické infekce při TEP kyčle?** 10´
Dufek P.
Klinik für Orthopädie und Unfallchirurgie, Schön Klinik Neustadt
- 86. Odhad rizika aseptického uvolnění a infekce u TEP kyčlí a kolen** 10´
Schneiderová P.¹, Kriegová E.¹, Vašínek M.², Gajdoš P.², Dohnálek P.², Gallo J.³
¹Ústav imunologie LF UP Olomouc
²Fakulta elektrotechniky a informatiky VŠB-TU Ostrava
³Ortopedická klinika LF UP a FN Olomouc
- 87. Diagnostika infekce TEP: zhodnocení vyšetření alfa-defensinu** 10´
Musil D., Stehlík J., Krejčí F.
Ortopedické oddělení Nemocnice České Budějovice
- 88. Stanovení alfa-defensinu metodou HPLC v diagnostice infekčních komplikací kloubních náhrad a hnisavých artritid** 10´
Melicherčík P., Klapková E., Landor I., Čeřovský V., Jahoda D.
I. ortopedická klinika 1. LF UK a FNM Praha
- 89. Infekce kloubní náhrady: diagnostický přínos biochemického vyšetření punktátu** 10´
Gallo J., Svoboda M., Čech L.
Ortopedická klinika LF UP a FN Olomouc
- 90. Revize TEP: antibiotika v léčbě infekce TEP** 10´
Musil D.¹, Horníková M.², Chmelík V.³, Chrdle A.³
¹Ortopedické oddělení Nemocnice České Budějovice
²Mikrobiologické oddělení Nemocnice České Budějovice
³Infekční oddělení Nemocnice České Budějovice

Diskuze

KONGRESOVÝ SÁL II: Onemocnění hlezna a nohy

8.30–9.50

Předsednictvo: Kokavec M., Marvan J.

- 91. Nový pohled na anatomickou stavbu deltového vazu hlezna** 10´
Švagr M.¹, Naňka O.², Bartoníček J.³
¹Ortopedické oddělení nemocnice Klatovy
²Anatomický ústav 1. LF UK Praha
³Oddělení ortopedie, traumatologie a rekonstrukční chirurgie ÚVN Praha
- 92. Luxační zlomeniny hlezna: přehled pooperačních komplikací** 10´
Marvan J., Džupa V.
Ortopedicko-traumatologická klinika 3. LF UK a FNKV Praha
- 93. Skríníng plochonožia u detí** 10´
Sedláčková T., Babicz A., Kóňa Š.
Ortopedické oddelenie Nemocnice A. Wintera Piešťany
- 94. Naše zkušenosti s operační léčbou statických deformit předonoží v období 1/2012 - 12/2015** 10´
Korběl M., Šrot J.
Ortopedická klinika LF UK a FN Hradec Králové
- 95. Akcesorné kosti nohy: zdroj nejasností v pouřazovej diagnostike** 10´
Kokavec M., Frištáková M.
Ortopedická klinika LF UK a DFNSP Bratislava
- 96. Charcotova osteoartropatie: nová epidemie v chirurgii nohy** 10´
Teysler P.
Ortopedie Vršovická zdravotní Praha
Klinika dětské a dospělé ortopedie a traumatologie 2. LF UK a FNM Praha
- 97. Rekonstrukce Charcotovy neuropatické artropatie nohy: střednědobé výsledky** 10´
Kučera T., Šrot J., Roubal J., Šponer P.
Ortopedická klinika LF UK a FN Hradec Králové

Diskuze

SÁL MORAVIA: Poranění páteře a pánve v rámci polytraumatu

8.30–9.50

Předsednictvo: Pavelka T., Božík M.

- 98. Evaluation and management of sacral tumors** 20´
Yaszemski M.
Orthopedic Surgery, Mayo Clinic, Rochester
- 99. Management poranění páteře u polytraumatizovaných pacientů** 10´
Křivohlávek M., Šrám J., Pazour J., Lukáš R.
Traumatologicko-ortopedické centrum KN Liberec
- 100. Techniky fixácie na lumbosakrálnej jункcii** 10´
Tisovský P., Horváth J., Novorolský K., Švec A.
I. ortopedicko-traumatologická klinika LF UK, SZU a UN Bratislava
- 101. Použitie spinálnych implantátov pri poraneniach panvového kruhu** 10´
Božík M.¹, Švec A.¹, Gajdoš R.²
¹I. ortopedicko-traumatologická klinika LF UK, SZU a UN Bratislava
²II. klinika úrazovej chirurgie SZU a FNSP F. D. Roosevelta Banská Bystrica
- 102. Lumbopelvická fúze u nestabilních poranění LS jункce** 10´
Skála-Rosenbaum J., Džupa V., Douša P., Krbec M.
Ortopedicko-traumatologická klinika 3. LF UK a FNKV Praha
- 103. Biomechanická studie modifikovaných miniinvazivních fixací u nestabilních transforaminálních sakrálních zlomenin** 10´
Salášek M.¹, Lobovský L.², Hartlová J.³, Krystek J.², Pavelka T.¹, Weisová D.^{1,2},
Křen J.², Tupý R.⁴, Ferda J.⁴
¹Klinika ortopedie a traumatologie pohybového ústrojí LF UK a FN Plzeň
²Nové technologie pro informační společnost Fakulty aplikovaných věd ZČU Plzeň
³Katedra mechaniky Fakulty aplikovaných věd ZČU Plzeň
⁴Klinika zobrazovacích metod LF UK a FN Plzeň

Diskuze

SÁL PRAHA: Varia II

10.00–11.30

Předsednictvo: Havránek P., Vališ P.

- 104. Léčba osteoid osteomu metodou radiofrekvenční ablace** 10´
Prokeš L.¹, Procházka E.¹, Brtková J.²
¹Ortopedická klinika LF UK a FN Hradec Králové
²Radiologická klinika LF UK a FN Hradec Králové
- 105. Chronická nestabilita lokte a její řešení** 10´
Vališ P., Hořák J., Rouchal M., Novák J., Otaševič T.
Ortopedická klinika LF MU a FN Brno
- 106. Monteggia léze v dětském věku** 10´
Havránek P., Peší T., Kučerová M., Hendrych J.
Klinika dětské chirurgie a traumatologie 3. LF UK a TN Praha
- 107. Nový přístup v léčbě bolesti pomocí Hilterapie** 10´
Buzek J., Zmeškalová M.
Rehabilitační ústav Kladruby
- 108. Pentosidin v séru a skeletu u pacientů se zlomeninou proximálního femuru a u pacientů s artrózou kyčelního kloubu** 10´
Vaculík J., Braun M., Dungal P., Pavelka K., Štěpán J.
Ortopedická klinika 1. LF UK, IPVZ a NNB Praha
- 109. Zlomeniny femuru u pacientů léčených bisfosfonáty: retrospektivní hodnocení** 10´
Hoza P., Petera P., Kout P., Kabelka O.
Ortopedické oddělení Nemocnice Pardubice
- 110. Amputace versus replantace končetin** 10´
Skála-Rosenbaum J., Džupa V., Douša P.
Ortopedicko-traumatologická klinika 3. LF UK a FNKV Praha

Diskuze

Úterý 20. 9. 2016

KONGRESOVÝ SÁL II: Periprotetické zlomeniny II

10.00–11.30

Předsednictvo: Vavřík P., Gajdoš R.

- 111. Periprotetické refraktury** 10´
Trč T., Volpin G.
Klinika dětské a dospělé ortopedie a traumatologie 2. LF UK a FNM Praha
- 112. Problematika ošetření periprotetických femorálních zlomenin typu Vancouver B2 a B3** 10´
Ženčica P., Motyčka J., Heger J., Burda J.
Ortopedická klinika LF MU a FN Brno
- 113. Osteosyntézy periprotetických zlomenin: dobré, zlé a hrozné** 10´
Gajdoš R., Holas M., Rausch R., Hříň T.
II. klinika úrazové chirurgie SZU a FNsp F. D. Roosevelta Banská Bystrica
- 114. Selhání úhlově stabilních implantátů u periprotetických zlomenin femuru** 10´
Luňáček L., Frič V., Košťál R., Klézl Z. Jr.
Ortopedicko-traumatologická klinika 3. LF UK a FNKV Praha
- 115. Periprotetické zlomeniny u TEP kolena v našem souboru** 10´
Dubec J., Jíra R., Pazdírek P.
Ortopedické oddělení Nemocnice Tábor
- 116. Periimplantátové zlomeniny na našem pracovišti** 10´
Hajník J.
Traumatologické oddelenie NsP Michalovce
- 117. Léčení periprotetických zlomenin v oblasti distálního femuru: naše zkušenosti** 10´
Malotín T.
Klinika ortopedie a traumatologie pohybového ústrojí LF UK a FN Plzeň
- 118. Dlahová osteosyntéza periprotetických suprakondylických zlomenin** 10´
Ženčica P., Motyčka J., Heger J., Ryba L.
Ortopedická klinika LF MU a FN Brno

Diskuze

KONGRESOVÝ SÁL II: Prezentace nových knih

11.45–12.15

- Traumatologie pohybového ústrojí, pánve, páteře a paklouby. Galén 2016** 10´
Čech O., Douša P., Krbec M. (Eds.)
- Primoimplantace totální náhrady kolenního kloubu. Axonite 2016** 10´
Koudela K. Jr., Koudela K. Sr., Koudelová J. (Eds.)

Diskuze

Úterý 20. 9. 2016

SÁL MORAVIA: Biologické náhrady tkání II

10.00–11.20

Předsednictvo: Dupal P., Matějovský Z.

- 119. Autologní a homologní náhrady kostní tkáně v ortopedické onkochirurgii** 10´
Dupal P., Veigl D., Beitl E.
I. ortopedická klinika 1. LF UK a FNM Praha
- 120. Interkalární homoštěpy u kostních nádorů** 10´
Pazourek L., Janíček P., Tomáš T., Mahdal M.
I. ortopedická klinika LF MU a FN u sv. Anny Brno
- 121. 3-D náhrada kostní tkáně na podkladě kultivace hMSC na nanovláknovém nosiči a anorganické matrix** 10´
Krbec M.¹, Plíštil L.², Matoušková E.², Mandys V.³, Ježek J.¹, Džupa V.¹
¹Ortopedicko-traumatologická klinika 3. LF UK a FNKV Praha
²Centrum aplikované bioimplantologie FNKV Praha
³Ústav patologie 3. LF UK a FNKV Praha
- 122. Osteokartilaginózní homoštěpy po resekci kostních nádorů** 10´
Tomáš T., Janíček P., Pazourek L., Mahdal M.
I. ortopedická klinika LF MU a FN u sv. Anny Brno
- 123. Aloštěpy v dětském věku v onkologické ortopedii** 10´
Matějovský Z., Lesenský J., Němec K.
Ortopedická klinika 1. LF UK, IPVZ a NNB Praha
- 124. Spongioplastika u open wedge osteotomie tibie** 10´
Dygrýnová M., Uvízl M., Lošťák J.
Ortopedická klinika LF UP a FN Olomouc

Diskuze

SÁL MORAVIA: Sympóziu firmy easyMed

11.30–12.30

Pediatric deformity: simultaneous traslation on two rods

King A.

New Orleans Children´s Hospital, New Orleans

Úterý 20. 9. 2016

SÁL PRAHA: Endoprotetika kyčle

13.00–14.50

Předsednictvo: Janíček P., Nečas L.

- 125. Modularita u primární endoprotetiky s krátkým a středním dřikem** 10´
Dufek P.
Klinik für Orthopädie und Unfallchirurgie, Schön Klinik Neustadt
- 126. Total Femur Replacement: Tipps & Tricks** 10´
Kalvoda D., Johnen E.
Klinik für Orthopädie und Unfallchirurgie, SJK Berlin Tempelhof
- 127. Subtrochanterická skracovacia osteotómia pri TEP bedrového kĺbu** 10´
Nečas L.
Ortopedická klinika JLF UK a UN Martin
- 128. Reimplantace TEP kyčelního kloubu u pacientů nad 75 roků věku** 10´
Šponer P., Zítka D., Kučera T., Pellar D.
Ortopedická klinika LF UK a FN Hradec Králové
- 129. Operačná liečba insuficiencie TEP koxy pri odlúčenom acetabule** 10´
Demitrovič M., Švec A., Hucko J.
I. ortopedicko-traumatologická klinika LF UK, SZU a UN Bratislava
- 130. TC jamka pro řešení velkých defektů kosti** 10´
Šťastný E., Trč T.
Klinika dětské a dospělé ortopedie a traumatologie 2. LF UK a FNM Praha
- 131. Výsledky revizní náhrady acetabula implantáty trabecular metal** 10´
Luňáček L., Džupa V., Frič V., Váchal J. Jr.
Ortopedicko-traumatologická klinika 3. LF UK a FNKV Praha
- 132. Masivní homoštěpy u pánevních defektů** 10´
Janíček P., Tomáš T., Pazourek L., Mahdal M.
I. ortopedická klinika LF MU a FN u sv. Anny Brno
- 133. Revizní dřík Hyperion: indikace a výsledky** 10´
Burda J., Chrást B., Vyskočil R., Ženčica P.
Ortopedická klinika LF MU a FN Brno
- 134. Komplikace po TEP kyčle typu Zweymüller: specifika revizních operací** 10´
Stoklas J., Pink T., Prokeš J.
Ortopedické oddělení ÚN Brno

Diskuze

SÁL PRAHA: Závěr kongresu

14.50–15.10

KONGRESOVÝ SÁL II: Zlomeniny acetabula

13.00– 14.10

Předsednictvo: Šrám J., Skála-Rosenbaum J.

- 135. Floating hip: naše zkušenosti s léčením** 10´
Pavelka T., Weisová D., Salášek M.
Klinika ortopedie a traumatologie pohybového ústrojí LF UK a FN Plzeň
- 136. Zlomeniny acetabula operované dlahou omega: soubor 50 pacientů** 10´
Šrám J., Taller S., Harcuba R., Lukáš R.
Traumatologicko-ortopedické centrum KN Liberec
- 137. Komplikace po osteosyntéze předního a zadního pánevního pilíře v jedné době** 10´
Hart R., Feranec M., Šmíd P., Buček F., Cichý Z.
Ortopedicko-traumatologické oddělení Nemocnice Znojmo
- 138. Výskyt paraartikulárních osifikací u luxačních zlomenin acetabula** 10´
Nechvátal L., Trlica J., Kočí J., Frank M., Dědek T.
Úrazové oddělení Chirurgické kliniky FN HK
- 139. Totální náhrada kyčle u zlomenin pánve a acetabula** 10´
Džupa V., Skála-Rosenbaum J., Douša P., Krbec M.
Ortopedicko-traumatologická klinika 3. LF UK a FNKV Praha

Diskuze

SÁL MORAVIA: Biologické náhrady tkání III

13.00–14.20

Předsednictvo: Trč T., Paša L.

- 140. Nebiologické náhrady kosti: cesta do budoucnosti?** 10´
Trč T., Schovanec J., Koníček P., Podubský P.
Klinika dětské a dospělé ortopedie a traumatologie 2. LF UK a FNM Praha
- 141. Využití buněčné terapie v ortopedii: zkušenosti ICCTI s více než 3000 pacienty** 10´
Michálek J.
Mezinárodní konsorcium pro buněčnou terapii a imunoterapii Brno
- 142. Histologické srovnání chrupavky po léčbě kyselinou hyaluronovou a plazmou bohatou na trombocyty** 10´
Hart R., Komzák M.
Ortopedicko-traumatologické oddělení nemocnice Znojmo
- 143. Využití alloštěpu z Achillovy šlachy k rekonstrukci inveterovaných lézí extenzorového aparátu kolene** 10´
Kelbl M., Veselý R., Kočiš J., Herůfek R., Kočiš T.
Klinika traumatologie LF MU a ÚN Brno
- 144. Revizní rekonstrukce PZV s použitím BTB alograftu** 10´
Kmošťák P., Zídka M., Váchal J., Novák P.
Centrum léčby pohybového aparátu Praha
- 145. Transplantace menisku: 5-10leté výsledky** 10´
Paša L., Kužma J., Kalandra S., Herůfek R., Prokeš J.
Klinika traumatologie LF MU a ÚN Brno

Diskuze

Úterý 20. 9. 2016

E-postery

FOYER SÁLU PRAHA: Komentovaná diskuze e-posterů

12.00–12.30

Předsednictvo: Tomáš T., Džupa V.

- 1. Naše první zkušenosti s RM jamkou firmy Mathys**
Chrást B., Burda J., Vyskočil R.
Ortopedická klinika LF MU a FN Brno
- 2. Predikce selhání TEP kyčelního kloubu na ortopedickém oddělení FN Ostrava**
Káňa J.¹, Janout V.²
¹Ortopedické oddělení FN Ostrava
²Centrum epidemiologického výzkumu LF OU Ostrava
- 3. Kouření, jenom soužení!**
Maršálek M., Novák J., Otaševič T.
Ortopedická klinika LF MU a FN Brno

SOUHRNY PŘEDNÁŠEK

ALOPLASTIKA RAMENNÍHO KLOUBU: KONCEPČNÍ POZNÁMKY A NAŠE DOPORUČENÍ

*Pokorný D., Sosna A., Landor I., Jahoda D., Fulín P., Štefan J.
I. ortopedická klinika 1. LF UK a FNM Praha*

Prezentace si klade za cíl shrnout 25 let zkušeností v oblasti aloplastiky ramenního kloubu. Na základě analýzy klinické praxe a souboru 600 případů náhrady ramenního kloubu autoři definují vlastní současný pohled na rozhodování o volbě implantátu. Zásadními faktory se ukazují:

Způsob fixace do kostního lůžka. Jednoznačnou preferencí by měly být komponenty necementované; v případě klasických dřívkových implantátů s povrchovou úpravou proximální části dřívku pro optimální osteointegraci, v distální části s protirotačními prvky. Extrakce cementového lůžka z humeru je často technicky nemožná, na konkrétních případech lze demonstrovat kostní cement v této lokalizaci jako zásadní komplikaci pro další řešení. Z klinické praxe je vhodné vyřadit i necementované dlouhé dřívkové komponenty s osteointegrační úpravou na většině povrchu.

V případě glenoidální komponenty je vhodné preferovat rovněž komponenty necementované, u kterých ale by mělo být možné oddělit fixační kýl a „baseplate“.

Volba designu humerální komponenty. Vzhledem k potenciálnímu riziku nutnosti řešení komplikací (zvláště periprotetické zlomeniny) považujeme za perspektivní větší zavedení humerálních komponent bezdřívkových příp. s krátkým povrchově upraveným dřívkem – zvláště u anatomické náhrady.

U standardních dřívkových komponent je jednoznačně vhodné volit dřívky modulární, s odděleným proximálním modulem – tělem.

Volba designu u anatomických náhrad. V našem souboru i v praxi jsme se setkali s řadou pozdních komplikací u totální náhrady anatomického designu, spojenými s poškozením glenoidální komponenty a jejího ukotvení. Proto preferujeme jednoznačně anatomickou hemiartroplastiku. V případě humerální komponenty pak užívat výhradně systémy s modularitou pozice hlavice vůči dlouhé ose diafýzy.

Volba designu reverzních náhrad. Jednoznačnou preferencí jsou systémy reálně konvertibilní mezi anatomickou a reverzní náhradou.

Zásadně je na místě preferovat implantáty s dostatečnou distalizací centra rotace a s možností lateralizace (ať už zajištěné designem glenoidální kotvící části nebo glenosféry).

Glenoidální komponenta by navíc měla počítat s možností korekce retroverze glenoidu či jeho defektů.

I v naší klinické praxi se jednoznačně ukazuje, že relativně nižší náklady při volbě staršího designu implantátu působí podstatně větší problémy a vyšší náklady při řešení komplikací, často při horší výsledné funkci postiženého kloubu.

Studie byla podpořena granty FN Motol – 64203, AZV MZ ČR 15-31269A

MOŽNOSTI POVRCHOVÉ NÁHRADY HLAVICE HUMERU

*Hořák J., Vališ P., Rouchal J., Burda J.
Ortopedická klinika LF MU a FN Brno*

První použití náhrady ramenního kloubu se datuje k roku 1893, nicméně většího zájmu chirurgů se tato problematika dočkala až ve druhé polovině 20. století. V současné době existuje několik různých možností aloplastiky ramenního kloubu. Jednou z nich je nahrazení povrchu hlavice humeru implantátem, tzv. resurfacing. Jedná se o metodu, která se vůči ostatním typům implantátů vyznačuje menším zásahem do kostní tkáně. Výhodou je, že při implantaci zasahujeme méně do fyziologických poměrů postavení ramenního kloubu s poměrně brzkým návratem funkce kloubu.

Indikací k implantaci povrchové náhrady humeru je zejména degenerativní poškození kloubního povrchu hlavice humeru bez poškození glenoidální jamky. Méně častými indikacemi jsou potraumatické stavy a nekróza hlavice humeru.

Náš soubor pacientů je svým rozsahem menší než zahraniční soubory. Nicméně při srovnání jsou výsledky podobné v mnoha parametrech, ať už se týkají výsledné funkce ramenního kloubu či subjektivního hodnocení pacientů.

BEZDŘÍKOVÉ NÁHRADY: JEJICH POSTAVENÍ V SYSTÉMU ENDOPROTETIKY RAMENNÍHO KLOUBU

Frič V.¹, Luňáček L.¹, Lena T.²

¹Ortopedicko-traumatologická klinika 3. LF UK a FNKV Praha

²Ortopedické oddělení Nemocnice Jihlava

Bezdříkové náhrady jsou náhrady ramenního kloubu, které jsou ukotveny pouze v tuberkulárním masivu proximálního humeru. Mohou být implantovány jako hemiarthroplastika nebo jako součást totální náhrady. Některé typy jsou konvertibilní a umožňují implantaci jak anatomické tak reverzní náhrady. Pro šetrnější operační postup a dobré indikační možnosti je jejich využití dnes celosvětově preferováno. Anatomická varianta této endoprotézy v sobě spojuje výhody povrchových náhrad (respekt vůči fyziologickým hodnotám úhlů inklinace, retroverze či offsetu, možnost použití v těžším potraumatickém terénu po zlomeninách proximálního humeru šetrnější operační technika) s výhodami dřívkových náhrad (použití při nekrózách hlavice, snadnější přístup na glenoid). Typické indikace pro implantaci bezdříkových náhrad jsou: omartróza s deformitou hlavice, nekróza hlavice humeru, potraumatické stavy nezávislé na dlouhé ose humeru. Kontraindikacemi pak: špatná kvalita kosti (cysty, paklouby, velké potraumatické deformity, větší kostní defekty), nerekonstruovatelná RM u anatomické varianty. Bezdříková náhrada není určena pro použití v akutní traumatologii proximálního humeru.

Prezentace je věnována výběru implantátů a technice implantace bezdříkové náhrady ramena v anatomické a reverzní variantě.

ŘEŠENÍ TUMOROZNÍ LÉZE V OBLASTI PROXIMÁLNÍHO HUMERU SYSTÉMEM LIMA SMR

Procházka E., Pellar D.

Ortopedická klinika LF UK a FN Hradec Králové

Kasuistika se zabývá případem léčby rozsáhlého tumorozního ložiska v oblasti proximálního humeru u mladého pacienta s biopticky zjištěnou metastázou světlebuněčného karcinomu pažní kosti s rozsáhlou skeletální destrukcí. Primární ložisko tumoru přes veškeré diagnostické metody nebylo zjištěno a jednalo se solitární lézi. Z toho důvodu primárně volena operační terapie, kdy vzhledem k charakteru onemocnění věku a aktivitě pacienta volena náhrada ramenního kloubu reversního typu systémem LIMA SMR. Použity modulární nástavce k náhradě resekované kosti a standardní dřík. Pacient dále onkologicky léčen použitím chemoterapie a biologické léčby s efektem. Vzhledem k přemrštěné aktivitě pacient došlo po 1,5 roce k aseptickému uvolnění náhrady. Provedena reimplantace humerální části s použitím revizního dříku. Nyní pacient 4,5 roku po prvotním výkonu, recidiva nezjištěna, pacient bez omezení, dispenzarizován.

EXSTIRPACE HLAVICE RADIA: VYHODNOCENÍ FUNKČNÍCH VÝSLEDKŮ

Vlček M., Streck M.

I. ortopedická klinika 1. LF UK a FNM Praha

Retrospektivní vyhodnocení výsledků léčby po resekcích proximální části radia z traumatologické indikace a definovat možnosti předcházení zjištěných komplikací aplikací endoprotéz.

Resekce proximální části radia provedena v letech 2008 až 2015 u 63 pacientů rozdělených do tří skupin. Ve 33 případech první skupiny označené „CR“ se jednalo o zlomeniny typu Mason III. Ve druhé skupině „CRLUX“ bylo 20 pacientů s typem Mason & Johnston IV, tedy zlomeninou proximálního radia doprovázenou luxací v loketním kloubu. V této skupině byl v 8 případech navíc odlomen processus coronoideus ulnae. Do třetí skupiny „CRFR“ bylo zařazeno 10 pacientů, u kterých došlo současně se zlomeninou proximálního radia ke zlomenině proximální ulny, přičemž ve všech případech byla provedena osteosyntéza proximální ulny. Pro subjektivní vyjádření funkčnosti končetiny bylo použito DASH skóre. Hodnocen byl rozsah hybnosti lokte a předloktí (flexe a extenze v lokti, pronace a supinace předloktí), stabilita loketního kloubu a přítomnost neurologické léze. Na rentgenových snímcích byla hodnocena proximalizace vřetenní kosti, heterotopické ossifikace, známky artrózy, relaxace, hojení zlomeniny proximální ulny a její komplikace.

Průměrná doba sledování byla 17,6 měsíců. DASH dosahovalo v průměru 15,6 ve skupině CR, 12,0 ve skupině CRLUX a 17,5 ve skupině CRFR. Výrazně omezená hybnost byla ve skupině CR ve třech případech (9,1 %), ve skupině CRLUX ve čtyřech případech (20,0%) a ve skupině CRFR ve dvou případech (20,0 %). Rigidita v lokti se nerozvinula u žádného pacienta. Ve skupině CRLUX došlo v jednom případě k relaxaci v loketním kloubu. Ve skupině CRFR v jednom případě nastala proximalizace radia vyžadující abreviaci ulny (posun o 10 mm). Další dvě proximalizace radia (posun 2 a 3 mm) ve skupinách CR a CRLUX nebyly provázeny větším omezením hybnosti. Heterotické ossifikace se vyskytly celkem devětkrát (13,6%) a ve čtyřech případech byly příčinou výrazného omezení hybnosti. Ve skupině CR došlo jedenkrát k rozvoji neuromu nervi radialis, stav byl řešen transplantací nervi suralis.

Soudobé práce poskytují kladný pohled na resekci proximálního radia, pokud není přítomna nestabilita lokte. Osteosyntéza však vzhledem k častému značně tříštivému charakteru zlomeniny spojenému s devitalizací fragmentů není v mnoha případech proveditelná. Zavrhována je rekonstrukce fragmentů „ex situ“ na operačním stole a její následná osteosyntéza. Resekce hlavičky je kontraindikována u tzv. „terrible triad“, tedy při současném výskytu zlomeniny hlavičky radia, odlomení processus coronoideus ulnae a luxaci lokte a u Essex-Loprestiho poranění, tj. zlomeniny hlavičky radia s rupturou membrana interosea antebračii a dislokací v radioulnárním skloubení. Komplikace aloplastik (zejména uvolnění a luxace protézy a impingement syndrom) jsou stále časté, ale zejména pozdní.

Resekce proximální části radia je úspěšnou metodou léčby pro izolované zlomeniny proximální části radia typu Mason III.

Závažné komplikace resekcí nejsou časté a mohou nastat v případech přidružené zlomeniny proximální části ulny a při současném ligamentosním poranění. Prevencí těchto komplikací může být osteosyntéza. U značně tříštivých zlomenin, kde není rekonstrukce technicky proveditelná, může být řešením implantace endoprotézy. Nedostatkem aloplastik v této lokalitě jsou však pozdní komplikace (uvolnění implantátu, luxace protézy a impingement syndrom) a nemusí proto rovněž vést k obnově dobré funkčnosti končetiny.

NÁHRADA HLAVICE RADIA U LUXAČNÍCH ZLOMENIN LOKTE

Douša P., Mašek J., Skála-Rosenbaum J.

Ortopedicko-traumatologická klinika 3. LF UK a FNKV Praha

Zlomeniny hlavice radia spojená s luxací lokte nepatří mezi častá poranění. Většinou dojde pouze k okrajové zlomenině hlavice radia a po repozici lokte je možné toto poranění léčit konzervativně nebo pomocí otevřené repozice a osteosyntézy hlavice radia. V našem sdělení předkládáme soubor 14 pacientů, 10 žen a 4 mužů, ve věku od 21 do 75 let s nerekonstruovatelnou zlomeninou hlavice spojenou s luxací lokte, kterou jsme řešili náhradou hlavice. Ve všech případech jsme použili modulární hlavici Explor firmy Biomed. U 8 pacientů byla nutná rekonstrukce vazivového aparátu lokte a/nebo osteosyntéza koronoideu ulny. V 11 případech došlo k poranění následkem prostého pádu, jen ve 3 případech bylo příčinou vysokoenergetické poranění.

Pacienty jsme hodnotili pomocí Mayo Elbow Performance Score. S odstupem minimálně rok od operace jsme dosáhli výborného a dobrého výsledku u 10, uspokojivého u dvou a špatného u dvou pacientů. Z komplikací jsme zaznamenali jeden hluboký infekci s nutností extrakce endoprotézy a tři případy recidivující luxace s nutností rekonstrukce vazivového aparátu lokte.

Náhradu hlavice endoprotézou považujeme i přes uvedené komplikace za vhodnou metodu řešení luxačních poranění lokte s nerekonstruovatelnou zlomeninou hlavice radia. Výkon je ve většině případů nutné spojit s rekonstrukcí dalších poraněných struktur zvláště koronoideu ulny a vazivového aparátu lokte. Jen tak zabráníme vzniku recidivující luxace lokte.

KOMPLIKACE NÁHRAD HLAVIČEK RADIA

*Pink T., Stoklas J., Shaker A.
Ortopedické oddělení UN Brno*

Indikací k implantaci náhrady hlavička radia jsou tříštivé, ireparabilní fraktury hlavičky a krčku radia. Dále nestabilní fraktury lokte spojené s těžkým poraněním hlavičky radia.

Samotná exstirpace hlavičky radia může vést k proximálnímu posunu radia, nestabilitě a valgózní deformitě loketního kloubu, zejména u ruptur postranních vazů a při Essex-Loprestiho poranění.

Na našem pracovišti v této době využíváme v těchto indikacích implantát Explor firmy BIOMET. Cílem implantace je zajistit stabilitu lokte a zachovat délku radia a tím zlepšit funkci postiženého kloubu. Variabilita implantátu umožňuje zvolit ideální velikost díku protézy, průměr a výšku hlavičky radia s ohledem na individuální požadavky operovaného pacienta. Povrch díku implantátu umožňuje jak necementovanou implantaci protézy, tak většinou u starších pacientů, kde není zajištěno dostatečně pevné ukotvení v kosti, cementovanou implantaci TEP.

Celkový počet úrazů a tedy i incidence těžkých poranění proximálního předloktí neustále stoupá, což se odráží i na zvyšující se četnosti implantace náhrady hlavičky radia na našem pracovišti.

Od roku 2006 do současnosti jsme implantovali 52 implantátů TEP hlavička radia.

Zhodnotili jsme 35 pacientů, 29 implantací bylo primárních, 6 implantace sekundární, po selhání osteosyntézy, či po primární exstirpaci hlavičky radia.

Autoři analyzují komplikaci ve středně dobém horizontu. Dále stanovují algoritmus ošetření zlomenin hlaviček radia na jejich pracovišti.

INFIKOVANÉ PAKLOUBY DOLNÍ KONČETINY: HRANIČNÍ ŘEŠENÍ V HRANIČNÍCH SITUACÍCH

Jahoda D. ¹, Judl I. ¹, Landor I. ¹, Jaganjac E. ¹, Frajer L. ², Vatlák A. ², Pokorný D. ¹, Tomaides J. ¹, Popelka S. Jr. ¹, Jahodová I. ³

¹I. Ortopedická klinika 1. LF UK a FNM Praha

²Chirurgická klinika 2.LF UK a FNM Praha

³VŠ ZaSP sv. Alžbety Bratislava, Vysoká škola zdravotnická Praha

Infikované paklouby dolních končetin představují velkou výzvu. Řešení je velmi komplikované jak nutností sanovat infekci, tak potřebou obnovit funkci a nosnost postižené končetiny

Základem terapie je odstranění všech nekrotických tkání. Vzniklý mrtvý prostor vyplňujeme lokálním nosičem antibiotik, spongioplastikou, svalovým lalokem či zavádíme výplachovou drenáž. Pro úspěch léčby je nezbytné adekvátní zakrytí kosti. Kožní sutura by neměla být pod tahem. V případě defektu pak můžeme krátkodobě stimulovat granulace podtlakovou terapií. Podtlaková terapie nám umožňuje vyčistit spodinu a aktivovat granulace. V případě, že defekty negranulují ideálně, užíváme k zakrytí defektu muskulokutánní laloky nebo svalové laloky.

Ke stabilizaci pakloubu máme možnost užít povrchově upravený hřeb. Komerčně dostupné hřeby vylučují z polyglykanu antibiotikum minimálně 2-10krát méně než hřeby potažené kostním cementem s antibiotiky. Máme zkušenosti jak z továrně připravenými hřeby i jsme zpracovali potažení hřebu kostním cementem (Copal) na sále.

Další možností je užití zevního fixatéru. Výhodou je možnost stabilizace pakloubu mimo zónu infekce.

Léčba infikovaných pakloubů musí být komplexní, je nezbytná péče o celkový stav pacienta, především o jeho nutriční, kontrolu diabetu a dalších přidružených onemocnění a ukončení či přerušování kouření. I při moderním multioborovém přístupu se často dostáváme do situace, kdy musíme zvažovat, zda se pokoušet o záchranu končetiny či volit radikální řešení - amputaci.

Podpořeno projektem (Ministerstva zdravotnictví) koncepčního rozvoje výzkumné organizace 00064203 (FN MOTOL)

VOLBA STRATEGIE LÉČBY POSTTRAUMATICKÝCH INFEKTŮ

Čurlejšová E., Špiroch P., Čížmář I.

Traumatologické oddělení FN Olomouc

Včasná a správná diagnostika posttraumatických infekčních komplikací je důležitá pro následný management léčby. Autoři popisují volbu strategie léčby posttraumatických akutních a chronických infekčních komplikací měkkých tkání i skeletu.

V souboru 56 pacientů v roce 2015 použili autoři při léčbě posttraumatických infektů 8krát „bead pouch technique“, 30krát lokální aplikaci Vancogenxu, 10krát Vancogenxem povlečený hřeb a 8krát BonAlive.

U pacientů, u kterých jsme primárně použili „bead pouch technique“ pro akutní infekt kostí, jsme následně provedli sekundární suturu s lokálním ponecháním Vancogenxu. Pacienti s měkkotkáňovým infektem po „bead pouch technique“ byli resuturováni při negativních stěrech z rány a Vancogenx byl odstraněn. U této skupiny pacientů nebyla zachycena reinfekce. Nitrodřeňové infekty bérce a femuru sanované povlečeným hřebem vyžadovaly u dvou pacientů revizi pro reinfekci.

Po použití BonAlive pro chronický infekt kostí se vyskytla u dvou pacientů reinfekce. Oba pacienti měli insuficientní kožní kryt, který byl v kontaktu s BonAlive. Z toho důvodu se při revizi řešily i defektní měkké tkáně svalovým lalokem. Ostatní pacienti jsou bez známek reinfekce.

Náš soubor potvrdil relativně dobrou sanovatelnost posttraumatických infektů při zvolení správného managementu léčby.

BIFOKÁLNÍ KOSTNÍ TRANSPORT V LÉČENÍ INFIKOVANÉHO PAKLOUBU TIBIE

Veselý R., Kelbl M.

Klinika traumatologie LF MU a ÚN Brno

We evaluate infected nonunion of the tibia following intramedullary nailing of open tibia fracture. The rate of infection complications after intramedullary nailing of long bone is 1-4%. After high energy open fractures is considerably higher. We present a series of sequential surgical procedures such as nail removal, debridement of fracture site, stabilisation by external fixation and fibular osteotomy. The final treatment of infected nonunion of the tibia were radical bone resection and reconstruction by bifocal segmental transport using monolateral external fixation. We describe complications of segmental transport such as pin-tract infection and necessity of revision and bone grafting at the docking site.

MEDULOSKOPIE: LÉČBA CHRONICKÉ OSTEOMYELITIDY V OBLASTECH METAFÝZ DLOUHÝCH KOSTÍ

Judl I. ¹, Jahoda D. ¹, Landor I. ¹, Pokorný D. ¹, Tomaides J. ¹, Popelka S. Jr. ¹, Melicherčík P. ¹, Jahodová I. ²

¹I. ortopedická klinika 1. LF UK a FNM Praha

²VŠZaSP sv. Alžbety Bratislava, Vysoká škola zdravotnická Praha

Chronická osteomyelitida dlouhých kostí je velkým problémem, který lze řešit mnoha způsoby léčby. V případě, že je v místě diagnostikované osteomyelitidy prokázána dutina a místo léze je v oblasti metafýzy, můžeme provést revizi endoskopickou metodou za použití klasického arthroscopického přístroje, meduloskopii. Její výhody spočívají zejména v miniinvazivním přístupu bez nutnosti trepanování oblasti postižené kosti velkým kostním oknem, v rychlejším pooperačním hojení ran a ve zkrácené pooperační době strávené v nemocničním zařízení.

Od ledna 2012 do prosince 2015 jsme provedli na naší klinice deset operací chronické osteomyelitidy dlouhých kostí endoskopickou metodou (meduloskopicky). Pětkrát jsme operovali osteomyelitidu proximální metafýzy tibie, 4krát distální metafýzu tibie a jednou distální metafýzu femuru. Po důkladném vyčištění dutiny jsme aplikovali lokální nosič antibiotika zejména ve formě granulí (Herafill®), pěny (Garamycin Schwamm®, Septocol E®, Collatamp®), jednou jsme použili bioaktivní sklo a calcium sulfát (Actifuse®). Všichni pacienti byli při pooperačních kontrolách bez známek relapsu chronické osteomyelitidy, ani u jednoho nedošlo k dehiscenci rány ani k jiným známkám lokálního pooperačního zánětu a jiným pooperačním komplikacím. Do května 2016 bylo všech deset pacientů (100%) bez potřeby reoperace pro relaps chronické osteomyelitidy.

Meduloskopická operační technika se od klasické arthroscopické operace liší svou variabilitou, jelikož se osteomyelitida vyskytuje v různých formách, velikostech dutin a v mnoha anatomických částech s nezdědkou již vytvořenou kostní fistulací. Další problematika spočívá v tom, že po vytvoření návrtů do kosti máme omezenou manévrovatelnost s arthroscopickou optikou i operačními nástroji danou rigiditou kostí. Proto operací, včetně operačních přístupů předem řádně plánujeme. Je téměř nezbytné, zhotovit předoperačně CT vyšetření pro přesné naplánování arthroscopických vstupů.

Využití meduloskopické metody dle našeho názoru patří do spektra postupů při revizi metafýz dlouhých kostí, zejména tibie. Rozvaha k použití této operační metody musí být racionální vzhledem k charakteru výkonu, limitům arthroscopických nástrojů a zkušenostem operatéra. Metoda je indikována především v případech jasně prokazaného osteomyelitického ložiska zejména v oblasti metafýz dlouhých kostí při vyloučení suspekce na malignitu patologické léze a při vyloučení difuzního postižení dřevňového kanálu. Pooperačního sledování pacientů potvrdilo předpokládaný trend, který potvrzuje řazení této metody mezi běžně uznávané operační postupy.

Podpořeno projektem (Ministerstva zdravotnictví) koncepčního rozvoje výzkumné organizace 00064203 (FN MOTOL); TAČR NO: TA04010879

REKONSTRUKCE POÚRAZOVÝCH DEFEKTŮ MĚKKÝCH TKÁNÍ DOLNÍ TŘETINY BÉRCE, HLEZNA A NOHY

*Veselý R., Krass V., Procházka V.
Klinika traumatologie LF MU a ÚN Brno*

Krytí defektů měkkých tkání dolní třetiny bérce, oblasti hlezenního kloubu a oblasti paty je doménou volných laloků. Distálně stopkovaný suralis lalok na nervově-cévní stopce arteria suralis superficialis a nervus suralis je vhodnou alternativou.

V souboru hodnotíme pacienty s poúrazovými defekty měkkých tkání v oblasti dolní třetiny bérce, hlezna a nohy. Hodnotíme výsledky a komplikace. Ve třech případech jsme pooperačně řešili marginální nekrózu. Velké laloky vykazovaly venózní kongesci.

Prezentujeme vlastní klinické zkušenosti použitím modifikované původní operační techniky. Výhody tohoto laloku spatřujeme ve spolehlivém cévním zásobení a v možnosti zachování intaktních velkých cév.

NEKROTIZUJÍCÍ FASCIITIDA DOLNÍ KONČETINY: KOMPLEXNÍ PŘÍSTUP

Mizera R., Patera M.

Traumatologicko-ortopedické centrum KN Liberec

Ve své práci autoři prezentují sérii případů život ohrožujících infekcí měkkých tkání dolních končetin. Nekrotizující fasciitida je málo časté onemocnění měkkých tkání, jeho mortalita je až 50%, etiologie je značně různorodá, často se zdroj infekce nepodaří lokalizovat. V první části sdělení se autoři zabývají diagnostikou fasciitidy, jejíž rychlost a zejména úspěšné odhalení působícího bakteriálního agens je rozhodující pro přežití pacienta a případně záchranu končetiny. Následuje rozbor terapeutických postupů, které jsou rozděleny na chirurgické a nechirurgické. Do chirurgické léčby řadíme fasciotomie, nekrektomie, léčbu pomocí systému V.A.C., aplikaci lokálních nosičů ATB a v krajním případě i ablativní výkony (např. exartikulace kyčelního kloubu). Nechirurgické postupy zahrnují cílenou ATB terapii, hyperbarickou oxygenoterapii, oběhovou, ventilační a nutriční podporu a další léčebné modalities. Na péči o pacienta s nekrotizující fasciitidou se podílí ortoped, intenzivista, infektolog a řada dalších odborníků komplementu. Z uvedených kazuistik se jeví jako rozhodující časně chirurgické řešení a cílená ATB terapie dle výsledků kultivací z odebraných tkání.

ŘEŠENÍ CHONDRÁLNÍCH DEFEKTŮ VELKÝCH KONČETINOVÝCH KLOUBŮ

Svatoš F., Bartoška R., Klézl Z. Jr.

Ortopedicko-traumatologická klinika 3. LF UK a FNKV Praha

Defekty chrupavek velkých končetinových kloubů jsou velmi časté. V souboru artroskopii provedených na Ortopedicko-traumatologické klinice 3. LF UK a FNKV v letech 2005-2014 byly nalezeny změny na chrupavce u 64,6 % pacientů.

Maximum poškození nalézáme na kloubu kolenním, který je tímto hlavním cílem terapie. Dle indikačních kritérií, kterými jsou věk pacienta, fyzická a sportovní aktivita pacienta, lokalizace a velikost defektu pak volíme metodu ošetření od prostých abrazivních metod až po náhradu defektu metodou kultivovaných chondrocytů nebo implantací arteficiálních náhrad chrupavky. V prezentaci podáváme vlastní náhled na limity implantací a možnosti ošetření defektů v méně častých lokalitách, jako je kyčelní kloub, rameno a loket.

V pooperační péči a sledování pacientů se zaměřujeme na skupinu autologních chondrocytů a arteficiálních náhrad chrupavky. Zahajujeme časnou vertikalizací o berlích s odlehčením operované končetiny po dobu 6 týdnů a přikládáme ortézu. Následně zahajujeme řízenou rehabilitaci a sportovní aktivity umožňujeme, dle zvolené metody a celkového stavu operovaného kloubu, po 6-10 měsících od implantace.

Výsledky implantací pak hodnotíme dle klinického stavu pacienta a zejména dle nálezu na kontrolním MR prováděném 6, 12 a 24 měsíců po implantaci.

Z používaných metod se nám jeví náhrada kultivovanými chondrocyty jako biologicky nejvýhodnější, avšak naráží na limity v ceně a věku pacienta. Jako vhodnou alternativu pak užíváme arteficiální náhrady.

OŠETŘENÍ CHONDRÁLNÍCH DEFEKTŮ V ZÁVISLOSTI NA JEJICH VELIKOSTI, LOKALIZACI A STÁŘÍ PACIENTŮ (MIKROFRAKTURY, MOSAIC PLASTIKA, CHONDROTISSUE, BIOMATRIX)

Říman P., Sinkule M.

Oddělení ortopedie a traumatologie pohybového ústrojí Nemocnice Na Františku Praha

V naší přednášce bychom chtěli prezentovat naši strategii léčby u poranění kloubní chrupavky, v závislosti na velikosti defektu, lokalizaci a stáří pacientů, a to zejména na terapeutické postupy zahrnující operační léčbu.

Náš soubor obsahuje 140 pacientů s ohraničeným chondrálním defektem Outerbridge gr. IV, z nichž 83 bylo léčeno pomocí implantátu Chondrotissue. Tento typ implantátu používáme na našem pracovišti od roku 2008 pro pacienty s defektem o velikosti 2-6 cm² do 50 let věku. U 5 pacientů byla použita mosaic plastika, jednalo se o defekt o velikosti do 1,5 cm². U pacientů do 45 let věku s defektem do velikosti 1 cm² jsme provedli mikrofraktury dle Steadmana. U těchto menších defektů od tohoto roku zkusíme implantát BioMatrix. Vždy jsme současně řešili případnou osovou deformitu nebo nestabilitu kolenního kloubu.

U pacientů provádíme s odstupem 3, 6 a 12 měsíců kontrolní RTG vyšetření. U pacientů léčených pomocí implantátu Chondrotissue a Biomatrix provádíme po roce kontrolní MRI vyšetření, u několika jsme provedli second-look artroskopii s odebráním vzorku tkáně na histologii.

BIODEGRADABILNÍ OPORA Z KYSELINY HYALURONOVÉ SYCENÁ MESENCHYMÁLNÍMI KMENOVÝMI BUŇKAMI PŘI JEDNODOBÉM OŠETŘENÍ CHONDRÁLNÍCH LÉZÍ

Hart R., Náhlik D., Šmíd P., Jajtner P.

Ortopedicko-traumatologické oddělení Nemocnice Znojmo

Řešení ohraničených chondrálních defektů je stále diskutovanou problematikou. Nejlepších výsledků bylo zatím dosahováno náhradami z kultivovaných chondrocytů. Hlavními nevýhodami této metody jsou: 1. nutnost dvoudobého výkonu, 2. vysoká cena a 3. v našich podmínkách obtížná dostupnost produktu. Mesenchymální kmenové buňky (MSCs) z kostní dřeně nebo infrapatelárního tukového tělesa mají velmi dobrý potenciál pro diferenciaci v chondrocyty. Hlavním problémem však je udržet MSCs v defektu. Možné užití periostu bývá provázeno jeho hypertrofií, Chondro-Gide® není v ČR stále k dispozici. HYAFF® je semisyntetický biodegradabilní derivát kyseliny hyaluronové v podobě netkaného skafoldu (HyaloFast™). Ten lze snadno nasytit MSCs a po té jím defekt vyplnit.

Dosud bylo na pracovišti autorů řešeno 26 případů chondrálních defektů s dobou sledování min. 12 měsíců (kyčel 3krát, koleno 16krát, rameno 3krát, hlezno 4krát) HyaloFastem™ syceným MSCs, které byly v centrifugátu kostní dřeně v průměrné koncentraci 1,74 x 10⁴/l. Po roce bylo prováděno MR vyšetření k ověření integrace náhrady chrupavky.

Ve všech případech byla obnovena funkce kloubu se současnou subjektivní úlevou. Komplikace nebyly pozorovány. MR obraz prokázal ve všech případech dobrou integraci náhrady.

Bylo prokázáno, že skafold z kyseliny hyaluronové je všeobecně nejlepším nosičem pro řešení defektů chrupavky, který máme dnes k dispozici. Podle MR studií HyaloFast™ v kombinaci s MSCs předčí kvalitou výplně defektu i náhrady z kultivovaných chondrocytů (MACI) při histologicky prokázaných hyaline-like vlastnostech (Gobbi et al., Cartilage 2015), a to i u pacientů starších 45 let (Gobbi et al., Knee Surg Sports Traumatol Arthrosc 2016). Problémem v našich podmínkách je zdoluhavý proces schvalování aplikace revizním lékařem zdravotní pojišťovny, což do jisté míry limituje užití u akutních případů.

Netkaný skafold kyseliny hyaluronové sycený MSCs se zdá být racionální alternativou kultivovaných chondrocytů se všemi zmíněnými výhodami. Delší sledování bude nutné k ověření tohoto tvrzení.

LÉČBA DEFEKTŮ KLOUBNÍ CHRUPAVKY KOLENNÍHO KLOUBU METODOU IMPLANTACE SOLIDNÍHO CHONDROGRAFTU U OSOB STARŠÍCH 40 LET

*Otaševič T., Vališ P., Rouchal M., Heger J., Šprláková A.
Ortopedická klinika LF MU a FN Brno*

Současná indikační kritéria pro použití solidního chondrograftu umožňují jeho aplikaci pacientům až do věku 60 let. Je však všeobecně známo, že s rostoucím věkem regenerační schopnosti lidského organismu, včetně kloubní chrupavky, klesají. Kromě věku pacienta v době implantace o výsledku operace rozhoduje také celkové postižení kloubu artrtickým procesem.

Autoři ve svém sdělení předkládají výsledky dlouhodobého klinického sledování a zobrazovacích vyšetření pomocí magnetické resonance u pacientů po ošetření chondrálních a osteochondrálních lézí kolenního kloubu metodu implantace solidního chondrograftu ve skupině pacientů starších 40 let.

Aplikace autologních chondrocytů se na našem pracovišti používá 15 let. Za tuto dobu jsme ošetřili celkem 37 pacientů s poškozením chrupavky kolene starších 40 let. V souboru je 23 mužů a 14 žen, průměrný věk 43 let v době implantace. V 26 případech se jednalo o postižení kondylů femuru, v 11 případech byl defekt lokalizován na patele. U 11 pacientů byla současně s implantací chondrograftu provedena plastika LCA. V 3 případech jsme provedli současně plastiku závěsného aparátu pately. Pooperační sledování zahrnuje pravidelné klinické vyšetření a vyplnění Lysholmovy bodovací stupnice. S odstupem jednoho, dvou a pěti let od operace pacientům provádíme kontrolní magnetickou resonanci.

STŘEDNĚDOBÉ VÝSLEDKY IMPLANTACÍ UNIKOMPARTMÁLNÍ NÁHRADY KOLENNÍHO KLOUBU: ZHODNOCENÍ SOUBORU

Vosáhlo J., Šedivý J., Ryšavý V.

Ortopedické oddělení Nemocnice Jihlava

Autoři předkládají soubor 111 pacientů s unikompartmální (UNI) náhradou kolenního kloubu operovaných v letech 2003 – 2009 (7 – 13 let po operaci). Tito pacienti byli operováni jednotným postupem (miniinvazivní přístup, jeden druh endoprotézy). Předvedeny výsledky hodnoceného souboru včetně komplikací, uvedeny naše indikace k implantaci UNI náhrady.

ALGORITMUS VYŠETŘENÍ „BOLESTIVÉ“ TEP KOLENNÍHO KLOUBU

Dlábek R., Chrást B., Burda J.

Ortopedická klinika LF MU a FN Brno

Autoři souhrně referují o současných diagnostických možnostech při vyšetřeních „bolestivé“ TEP kolenních kloubu. Zejména se zaměřením na obtížnou diagnostiku tzv. “good looking but painful“ TEP kolenního kloubu. Poukazují i na nové možnosti vyšetření synoviální tekutiny s využitím alpha defensin testu k odlišení periprotetické infekce.

LOKÁLNÍ APLIKACE KYSELINY TRANEXAMOVÉ U TEP KOLENA

Lošťák J.¹, Gallo J.¹, Špička J.¹, Langová K.²

¹Ortopedická klinika LF UP a FN Olomouc

²Ústav Lékařské biofyziky LF UP Olomouc

Kyselina tranexamová (TXA) je syntetické antifibrinolytikum (poprvé byla použita v roce 1986). Inhibuje fibrinolytickou aktivitu plazminu a tím brání krvácení. Při implantaci kloubních náhrad se nepochybuje o přínosu intravenózního podání TXA. Výhodou lokální aplikace je jednoduchost, maximum koncentrace TXA v místě aplikace. Cílem naší studie bylo zjistit, jak ovlivňuje lokální podání TXA vybrané perioperační parametry. V neposlední řadě jsme se pokusili určit ekonomický přínos podání TXA.

Do prospektivní studie jsme zařadili celkem 238 pacientů (85 mužů a 153 žen), kteří podstoupili primární TEP kolena na naší klinice v období od ledna 2013 do listopadu 2015. Pacienty jsme rozdělili do dvou souborů podle toho, zda jsme při operaci použili TXA nebo ne. Oba soubory měly shodně 119 pacientů. Soubor pacientů, u kterých jsme aplikovali TXA podle předem stanoveného protokolu, zahrnoval 41 mužů a 78 žen. U každého pacienta jsme zaznamenali množství pooperačních krevních ztrát. Sledovali jsme hladinu pooperačního hemoglobinu a hematokritu. Při propuštění pacienta z oddělení jsme hodnotili velikost a lokalizaci hematomu, sekreci z rány pokud přetrvávala i po 4. pooperačním dnu, otok kloubu a časnou operační revizi.

Pacienti s TXA měli signifikantně nižší krevní ztráty do drénů ($456,7 \pm 270,8$ vs. $640,5 \pm 448,2$), ($p = 0,004$). Medián krevních ztrát do drénů byl u pacientů s TXA o 22% nižší. Průměrné celkové krevní ztráty byly nižší u pacientů s TXA ($762,4 \pm 345,2$ ml vs. $995,5 \pm 457,3$ ml). Rozdíl v množství celkových krevních ztrát byl signifikantní ($p = 0,0001$), včetně skrytých ztrát ($p = 0,030$). V souboru s TXA byla také signifikantně nižší spotřeba allogenní krevních transfuzí ($p < 0,0004$), vyšší hodnota pooperačního hemoglobinu ($p = 0,014$), nižší výskyt hematomů ($p = 0,0003$) a signifikantně vyšší stupeň flexe při propuštění ($p < 0,0001$). Neprokázali jsme, že by pacienti s TXA měli vyšší výskyt sekrece z rány anebo po drénech ($p = 1,000$). V souboru s TXA jsme revidovali pouze jednoho pacienta, a to z důvodu poruchy hojení rány. Celkové náklady na spotřebu krevních transfuzí byly v souboru s TXA signifikantně nižší ($p = 0,0004$).

V naší studii jsme potvrdili efektivitu lokálního podání TXA (nižší perioperační krvácení, nižší spotřeba krevních transfuzí, vyšší hladina hemoglobinu). Nejistili jsme přitom, že by ve skupině s TXA byla vyšší četnost perioperačních komplikací. Naopak pacienti s TXA měli menší otok, nižší výskyt hematomů a nižší spotřebu analgetik v časném pooperačním období. Zajímavý je nepochybně také ekonomický aspekt hodnocené intervence. V souladu s recentní literaturou je proto vhodné zařadit lokální podání TXA do doporučených postupů u TEP kolena.

VPLYV LOKÁLNEHO A CELKOVÉHO PODANIA KYSELINY TRANEXAMOVEJ NA KRVNÉ STRATY PRI TEP KOLENNÉHO KLÍBU

Lacko M., Čellár R., Schreierová D., Vaško G.

Klinika ortopédie a traumatológie pohybového ústrojenstva LF UPJŠ a UN L. Pasteura Košice

Cieľom práce je prezentovať výsledky porovnania účinnosti intraartikulárnej a intravenózne formy kyseliny tranexamovej (KT) na redukcii krvných strát pri implantáciách cementovaných totálnych endoprotéz (TEP) kolena.

Do prospektívnej randomizovanej štúdie bolo zaradených 90 pacientov, ktorí podstúpili implantáciu TEP kolena. Pacienti boli náhodne rozdelení do 3 skupín po 30 pacientov. Pacientom prvej skupiny bola aplikovaná KT intravenózne 20 minút pred operáciou v dávke 20 mg/kg. Pacientom druhej skupiny bola podaná KT do operačnej rany (intraartikulárne) v dávke 3g. Pacientom tretej, kontrolnej skupiny, KT nebola podaná. Sledovali sme perioperačné krvné straty, zmeny hodnôt hemoglobínu a hematokritu, počet podaných krvných transfúzií a pooperačné komplikácie v období 3 mesiacov.

V základných demografických údajoch sa skupiny pacientov nelíšili. Intravenózna a intraartikulárna forma TA signifikantne znížila počet podaných krvných transfúzií v porovnaní s kontrolnou skupinou. Intravenózna forma podávania KT bola spojená s najvyššími pooperačnými hodnotami hemoglobínu a hematokritu a viedla k celkovo najnižším perioperačným krvným stratám. V žiadnej skupine sme nezaznamenali závažnejšie pooperačné komplikácie.

Vyššie uvedené výsledky poukazujú, že intravenózne podanie KT je efektívnejšie pri znižovaní celkových perioperačných krvných strát pri implantáciách cementovaných TEP kolena.

SELHÁNÍ REVIZNÍCH NÁHRAD KOLENA A JEJICH ŘEŠENÍ

Luňáček L., Krbec M., Džupa V., Frič V.

Ortopedicko-traumatologická klinika 3. LF UK a FNKV Praha

Cílem této přednášky bylo zhodnotit specifické komplikace po revizní TEP kolena, analyzovat příčiny neúspěchu a prezentovat možná řešení. V období od ledna 2006 do prosince 2015 jsme vyhodnotili 125 revizních TP kolena. Revizní totální náhrada kolena je typicky komplikovanější než primární náhrada kolenního kloubu. Opakované trauma měkkých tkání spojené s formací žívej, problémy s extenzorovým aparátem a kostními ztrátami způsobenými granulomem z otěru jsou nepřiznivými faktory. Vlastní revizní operace je složitější při nutnosti vyjmutí původních komponent s minimální kostní ztrátou, chráněním měkkých tkání (především extenzorového aparátu) a nutností eradikace infektu, pokud je příčinou revize. Revizní náhrady kolena jsou spojeny také s vyšším výskytem komplikací, ať již obecných nebo specifických.

V naší přednášce se věnujeme přehledu specifických komplikací na jednotlivých kasuistikách a jejich řešení. Největší výskyt komplikací po revizních náhradách byl do 2 let od revizní operace. Největším problémem je časný i pozdní hluboký infekt, zde po primární náhradě preferujeme dvoudobý přístup s použitím artikulačního spaceru. Otázkou zůstává, zda při recidivě infektu u revizní náhrady zvolit řešení s kloubní výměnou (druhá a třetí výměna), nebo zvolit definitivní řešení například formou artrodézy či artrofúze. Problematické je řešení arthrofibrózy s kloubní ztuhlostí, bolestí a omezením pohybu, stejně jako tvorba parartikulárních osifikací kolem distálního femuru, které jsou častěji pozorovány u kloubních náhrad kyčle. Komplikace ve smyslu nestability nebo mechanického selhání revizní náhrady (jsou spojeny se staršími typy méně stišťených náhrad) řešíme v poslední době častější implantací rotačních závěsných náhrad třetí generace.

Lepší pochopení příčin vzniku specifických komplikací nám může pomoci ve zvolení optimálního postupu k prevenci těchto komplikací a dosažení lepších výsledků u revizních TEP kolena.

SOUČASNÉ MOŽNOSTI ZOBRAZOVÁNÍ ONEMOCNĚNÍ PÁTEŘE

Chmelová J.

Radiologie a zobrazovací metody, Městská nemocnice Ostrava

Cílem prezentace je připomenout spektrum zobrazovacích metod, které jsou využívány k zobrazení páteře v různých indikacích.

Postupně budou krátce nastíněny poznámky k základním a speciálním projekcím v **klasické skiografii (RTG)**, která zůstává metodou první volby v diagnostice traumat či degenerativních změn páteře, dobře lze posoudit výšku a tvar obratlových těl. RTG snímky nejsou oproti výstupům z CT a MR ovlivněny artefakty z kovu např. po operační stabilizaci páteře.

Budou zmíněny základní aspekty zobrazování **magnetickou rezonancí (MR)**, zatím jediné metody, která umožní velmi dobře zobrazit současně páteř, páteřní kanál a míchu v celém rozsahu neinvazivním způsobem, umožní odlišit léze epidurální, extramedulární a intramedulární. MR citlivě zobrazí i kostní dřev obratlových těl a paravertebrální měkké tkáně. U traumat páteře je možné na základě MR vyšetření citlivěji než při užití CT posoudit poškození meziobratlového disku či vazivového komplexu.

Výpočetní tomografie (CT) má lepší prostorové rozlišení než RTG či MR, a umožňuje tudíž detailnější posouzení traumatických změn postihujících drobné kostní struktury a intervertebrální skloubení. Při komplexním srovnání s MR má prioritu v diagnostice kompakty páteřního skeletu jak v traumatologii, tak u degenerativních a většiny nádorových onemocnění.

Zobrazení páteře představuje komplexní diagnostiku, na níž se často podílí více zobrazovacích metod.

SAGITÁLNÍ BALANCE PO OPERACI KRČNÍ PÁTEŘE

*Ryba L., Chaloupka R., Zítka R., Ženčička P.
Ortopedická klinika LF MU a FN Brno*

Změna v sagitálním postavení páteře má velký vliv na celkový výsledek operace. V současné době je hodnoceno hlavně postavení v oblasti bederní páteře. Také u krční páteře je nutné sledovat a měřit zakřivení krční páteře v sagitální rovině. Vlivem životního styl - sedavý způsob života, často na rtg vidíme kyfotizaci krční páteře. Základem obnovení krční lordózy je správná rehabilitace, při fixované kyfóze a indikaci k operaci její operační obnovení. Základem radiodiagnostické měření jsou rtg snímky v AP + boční projekci a funkční snímky. Na bočním snímku měříme úhel jednotlivých pohybových segmentů a Cobbův úhel - úhel mezi dolní krycí ploténkou C2 a C7. Dále T1, někdy uváděné C7, slope. Je to úhel mezi horizontální linií a horní krycí ploténkou T1. Neck tilt - úhel mezi vertikální linií z vrcholu sternu a linií jdoucí z vrcholu sternu do středu dolní krycí ploténky C7. Posledním měřením je SVA C2-7. Je to distance mezi plumb linií z vrcholu dentu C2 a plumb linií z centra horní krycí ploténky C7. Následně hodnocení změny jednotlivých parametrů před a po operaci při degenerativním onemocnění páteře.

NEURAC METODA V KLINICKÉ PRAXI U PACIENTŮ S BOLESTÍ KRČNÍ PÁTEŘE (DIAGNOSTIKA A TERAPIE)

Hamáčková A.

Redpoint Clinic Hradec Králové

Neurac je moderní léčebná metoda, která vznikla v Norsku. V počátcích byla vyvíjena a zaměřena na re-edukaci pacientů s dlouhodobou chronickou bolestí dolní části zad a postupně se uplatňovala i u klientů s neurologickými obtížemi a též v oblasti pooperační rehabilitace.

Definice Neurac. Neurac je léčebná metoda, která je prostřednictvím vysoké úrovně neuromuskulární stimulace zaměřena na obnovu funkčních pohybových vzorců.

- Optimalizuje neuromuskulární kontrolu
- Obnovuje normální rozsah pohybu
- Snižuje nebo eliminuje bolest

Neurac – čtyři základní složky

1. Cvičení v závěsu

- Uzavřený kinetický řetězec (cvičení s přenosem váhy těla)
- Labilita – kontrolovaná instabilita pomocí lan a popruhů

2. Perturbace

- Manuální vibrace lany pro zvýšení lability
- Kontrolovaná vibrace pomocí aparátu Redcord Stimula

3. Zátěž

- Postupné ztěžování cviků
- Postupné zvětšování odporu (váhy těla)

4. Bez bolesti

- Terapie se provádí bez bolesti
- Pokud nelze jinak snažíme se nezvýšit existující bolest

Neurac testování. Neurac testy doplňují základní kineziologický rozbor a spolu s anamnézou, anamnézou bolesti, funkčními testy, specifickými testy (např. ortopedické, neurologické) jsou určující pro stanovení terapeutického postupu. Testování je standardizovaná procedura, která se zaměřuje na sledování těla z hlediska bolestivých pohybů, neuromuskulární dysfunkce a nerovnováhy. Dysfunkce v biomechanickém systému je označována jako Weak link Slabý článek, a je vnímána jako základní příčina. Při testování se výsledky zaznamenávají do vyšetřovacích Neurac test protokolů. Testovací protokoly jsou přizpůsobeny jednotlivým částem těla.

Neurac testem testujeme myofasciální zřetězení a lokální motorickou kontrolu.

Neurac protokol. Protokol slouží k zaznamenání výsledku testu. Pro každou testovanou oblast existuje protokol s výběrem testovaných pozic. Výběr testů byl proveden na základě narůstajících zkušeností s Redcordem vyvíjejících metodu Neurac. Jsou v nich obsaženy základní pohybové vzorce každé oblasti. Zaznamenávají se pozorování pohybové funkce probíhající ve třech dimenzích a to jak trupové stability tak myofasciálních zřetězení v různých výchozích pozicích. Výsledek testu zapíšeme do protokolu, což umožňuje terapeutovi zvolit správný výběr cviku i obtížnosti.

Neurac léčba je založena na nálezu z Neurac testu. Metoda si klade za cíl opravit Slabý článek pomocí stimulace neuromuskulární kontroly, zbavit se bolesti a dosáhnout funkčního pohybového vzorce.

Prezentace klinického případu video i test.

DLOUHODOBÉ VÝSLEDKY PO OPERAČNÍ LÉČBĚ ÚRAZŮ TORAKOLUMBÁLNÍ PÁTEŘE

*Chaloupka R., Ryba L., Motyčka J., Ženčica P., Cienciala J.
Ortopedická klinika LF MU a FN Brno*

Autoři zkontrolovali 27 pacientů (18 mužů, 9 žen) v letech 2005 – 2013, operovaných pro torakolumbální frakturu ze zadního přístupu od roku 1990 do 1996; 20 pacientů mělo poranění L1, 4 L2, dva T12, jeden T12-L1; 25 pacientů bylo operováno pro burst frakturu (A3), jeden pro typ B a jeden pro typ C. Věk v době operace byl 15 – 54 roků (v průměru 37,7 roku); 21 pacientů mělo normální neurologický nálezn, 5 paraparezu, pacient s typem B měl paraplegii (Frankel A). Pacienti byli ošetřeni ze zadního přístupu repozicí, dekompresí, spongioplastikou, intersomatickou a posterolaterální fúzí autoštěpy z pánve a transpedikulární fixací, s vyjmutím kovu do 2 let po operaci u 25 pacientů. Délka sledování po operaci byla 10 – 23 let (v průměru 15,7 roku). Ke zlomenině šroubů došlo u 7 případů, dvakrát vznikla kyfotizace bez klinického významu. Významné víceetážové degenerativní změny bederní páteře se vyvinuly jednou, degenerace L4-5 dvakrát. Uvedená léčba vede k dobrým výsledkům s minimem komplikací.

HEINRICH HILGENREINER AND HIS CONTRIBUTION TO MODERN TREATMENT OF DDH

Dungl P.

Ortopedická klinika 1. LF UK, IPVZ a NNB Praha

It was Heinrich Hilgenreiner (1870-1953) who did the most to define radiographics in patients with congenital hip dislocation. He was also

the first who introduced a modern physiological treatment of DDH into clinical practice already in 1925 (!) as a reaction to „brutal“ manipulative reduction acc. to Lorenz which was accompanied by AVN in up to 50% of cases. Heinrich Hilgenreiner was born in German speaking part of Bohemia and received his education at Charles University in Prague. He accomplished postgraduate training in surgery and joined the faculty in 1907. Although he was a pediatric surgeon his major interest focused on patients with congenital hip dislocation. In 1925 he defined radiographic criteria for establishing diagnosis of congenital hip dysplasia or hip dislocation. Hilgenreiner lines which measure acetabular angle have become well known to all orthopedic surgeons and radiologists. He was an important advocate of early diagnosis and early treatment of congenital hip dislocation. At the end of World War II he was imprisoned briefly and was forced to flee to Austria. In his biography is mentioned, that shortly before his death he was allowed to return to Czechoslovakia, but it is not true. He paid the toll of many radiographic pioneers having developed a severe X-ray dermatitis on his hands.

Hilgenreiner formulated five most important rules for early diagnosis and treatment:

1. Every congenital hip dysplasia or dislocation should be treated immediately after establishing diagnosis.
2. Early diagnosis enables easier treatment, regularly without general anesthesia. The younger the child is the shorter the retentive period of treatment is.
3. Early diagnosis may be done by every educated physician.
4. Hilgenreiner brace was used for retentive period of treatment. This device enables out patient treatment.
5. Hilgenreiner method of early treatment made it possible to abandon reduction manuevres.

Generally accepted abduction method of treatment was recommended 90 years ago by prof. Hilgenreiner. From current point of view his role was absolutely principal.

FAKTORY OVLIVŇUJÍCÍ VÝSLEDKY LÉČBY VDK

Zídka M.¹, Džupa V.²

¹Ortopedicko-traumatologická klinika 3. LF a FNKV Praha

²Centrum Profesora Čecha Praha

Konzervativní léčba vrozené dysplázie kyčelní (VDK) je v České republice již po desetiletí velmi efektivní. Časná diagnostika, standardizovaná léčba a fungující systém by tedy měly vést ke standardně vynikajícím výsledkům.

V práci analyzujeme vlastní soubor více než 300 léčených a kontinuálně sledovaných dětí a hledáme příčiny, proč naše léčba respektive celý systém někdy může selhat.

COXA VARA A DOLESCENTIUM: STRATEGIE A VÝSLEDKY LÉČENÍ

*Chomiak J., Ošťádal M., Frydrychová M., Burian M., Dungi P.
Ortopedická klinika 1. LF UK, IPVZ a NNB Praha*

CVA je závažným onemocněním kyčelního kloubu z důvodů: pozdní diagnózy, podcenění "urgentnosti" onemocnění, komplikací léčení a dosud značných rozdílů v léčebných metodách. Cílem této přednášky je zhodnocení strategie a výsledků léčení našeho pracoviště.

V období 1996-2014 bylo léčeno celkem 108 pacientů s CVA. Převažovaly skluzy I. stupně (46 %), následované skluzy II. stupně (29%) a skluzy III. stupně (25 %). Chlapci převažovali nad dívkami v poměru 7:3 a byli v průměru starší (13,8 : 12 r.). Strategie léčení byla následující: u skluzů I. stupně stabilizujeme epifýzu in situ, skluzy II. stupně korigujeme intertrochanterickou osteotomií femoru. U skluzů III. stupně u akutních nestabilních zavřeně skluz včasné reponujeme a stabilizujeme a u chronických stabilních skluzů využíváme subkapitální osteotomii krčku nebo intertrochanterickou osteotomii femoru. Ve většině případů preventivně stabilizujeme epifýzu na druhé straně.

Výsledky léčení jsme hodnotili klinicky podle omezení aktivity, rozsahu pohybu a zkratu končetiny a radiologicky podle známek avaskulární nekrózy, stupně repozice skluzu a úhlu alfa v axiální projekci. U skluzů I. a II. stupně jsme dosáhli vždy výborných nebo velmi dobrých výsledků s minimálním počtem komplikací. U skluzů III. stupně jsme dosáhli klinicky výborných výsledků v 31 %, velmi dobrých ve 34 %, dobrých a uspokojivých v 10 a 7 % a neuspokojivých v 10 % léčených kyčlí. V radiologickém hodnocení 73 % kyčlí bylo bez známek nekrozy, 17 % se známkami segmentální nekrozy a 10 % epifýz podleho totální nekroze. U dvou pacientek jsme zaznamenali chondrolyzu. Nejlepší korekci skluzu a normalizaci alfa-úhlu jsme dosáhli po zavřeně repozici a subkapitální osteotomii.

Neuspokojivé výsledky v našem souboru byly důsledkem úplné avaskulární nekrozy epifýzy, jejíž četnost je srovnatelná s údaji v literatuře. Ta může být způsobena jak skluzem, tak operační technikou. U akutních skluzů je nutná včasná šetrná repozice skluzu. U chronických skluzů je šetrnější intertrochanterická osteotomie, ale za cenu menší dosažené korekce a zbytkové deformity. Subkapitální osteotomie krčku je velmi účinnou, ale náročnou technikou s určitým rizikem avaskulární nekrozy, které je ale srovnatelné s modifikovanou krčkovou osteotomií pomocí chirurgické luxace.

CVA, zvláště v případech těžkých skluzů, zůstává nadále diagnostickým a léčebným problémem i v mezinárodním měřítku. Zatím neexistuje metoda, která by vždy vedla k uspokojivým výsledkům bez rizika závažných komplikací nebo následné reziduální deformity.

NEKRÓZA HLAVY STEHNOVEJ KOSTI PO ABSCESE M. ILIOPSOAS

Čellár R., Lacko M., Filip V.

Klinika ortopédie a traumatológie pohybového ústrojenstva LF UPJŠ a UN L. Pasteura Košice

Cieľom práce je prezentovať skupinu pacientov, ktorí na našom pracovisku boli liečení pre absces v oblasti iliopsoasu.

V retrospektívnej štúdií sme zhodnotili pacientov, ktorí boli na našom pracovisku liečení v rokoch 2013–2016 pre infekciu musculus iliopsoas. Jednalo sa o šesť pacientov, tri ženy a troch mužov vo veku 44 – 78 rokov. Aj keď je skupina výrazne heterogénna, bez jednoznačného spoločného rizikového faktora, jednalo sa vo väčšine prípadov o pacientov s oslabeným imunitným stavom. Ani v jednom prípade sa nedokázal špecifický pôvod infekcie. Najčastejším pôvodcom bol zistený *Staphylococcus aureus*. Vzhľadom k anatomickým vzťahom s bedrovým kĺbom, môže dochádzať k šíreniu infekcie do oblasti kĺbu. U našich pacientov k tomu došlo trikrát. V týchto prípadoch bola realizovaná chirurgická intervencia aj v oblasti kĺbu. V jednom prípade sme pozorovali vznik abscesu iliopsoasu u pacientky, ktorá už mala v minulosti implantovanú endoprotézu rovnostranného bedrového kĺbu. Nedošlo u nej k infikovaniu endoprotézy. U dvoch pacientov sme v krátkej dobe po ošetrovaní abscesu zistili vznik nekrózy hlavy stehnovej kosti. V oboch prípadoch bol stav riešený implantáciou endoprotézy. Jeden pacient je v súčasnosti krátko po liečbe abscesu v sledovaní.

Aj v prípade včasného terapeutického zásahu a zabráneniu šíreniu infekcie do oblasti bedrového kĺbu je nutné počítať s vysokým rizikom vzniku nekrózy hlavy stehnovej kosti u pacientov s infekciou v oblasti musculus iliopsoas v zmysle pyomyozitídy, prípadne abscesu.

ÚNAVOVÁ ZLOMENINA KRČKU FEMURU

Hladký V., Trč T., Havlas V.

Klinika dětské a dospělé ortopedie a traumatologie 2. LF UK a FNM Praha

Únavové zlomeniny byly popsány téměř u všech kostí dolní končetiny. Nejčastěji se s nimi setkáváme u diafýz dlouhých kostí. Na dolní končetině většinu představují fraktury tibie (49,1 %), kosti tarsu (25,3 %), MTT (8,8 %), femuru (7,2%) atd. Vlastní zlomeniny krčku femuru, jako následek nadměrné zátěže představují asi 5% všech únavových zlomenin. Ke vzniku stresové fraktury jsou v interakci dva činitelé. Prvním je kvalita kosti. Ta může být normální či insuficientní. Druhým hlediskem je zátěž, která je na kost vyvíjena – insuficientní kost již pod vlivem běžné zátěže je ohrožena stresovou frakturou (tj. u seniorů, zejména žen). Naopak u zdravé kosti až extrémní zátěž vede k rozvoji fraktury. To lze opakovaně pozorovat u vojáků, sportovců či například baletek.

Ačkoli je diagnostika v dnešní době usnadněna pomocí dostupných zobrazovacích metod, klinický obraz může být více či méně vyjádřen a tedy zavádějící. Avšak hrozící dislokace při pozdním zahájení léčby zlomeniny může mít pro pacienta neblahé konsekvence.

V přednášce prezentujeme případ 21leté basketbalistky, 38leté maratonské běžkyně a 75leté seniorky. Cílem sdělení je osvěžit tuto diagnózu v paměti lékaře při diagnostické rozvaze.

CEMENTOVANÁ CCEP V NAŠEM SOUBORU – STATISTICKÁ STUDIE

Šimeček K., Sedláček R., Uher J.

Ortopedicko-traumatologické oddělení Nemocnice Písek

Autoři zpracovali soubor všech stařeckých mediocervikálních zlomenin hospitalizovaných na ortopedickém oddělení v Písku v letech 2007 – červen 2016 včetně. Jednalo se o celkem 340 zlomenin. Z nich 17 nebylo operováno pro kontraindikaci. U 63 biologicky mladších byla provedena TEP (průměrný věk 69 let). Zbytek byla cementovaná CCEP (260 operací). V naprosté většině se jednalo o CCEP monoblok Beznoska, jako cement použít vždy Palacos firmy Heraeus. V počtu TEP je započítáno 21 endoprotéz provedených pro mimospádové chirurgické pracoviště. Toto pracoviště TEP neprovádí. Spádových TEP bylo tedy 42. Celkově bylo tedy z počtu 319 spádových zlomenin ze 70 000 regionu kontraindikováno 5,3%. TEP byla provedena u 13,2% a zbytek 81,5% byly CCEP.

Dále se zabýváme pouze souborem CCEP endoprotéz. Rozdělili jsme na dvě skupiny. Na ty co k lednu 2016 žijí a na to co k tomuto datu zemřeli.

	Celkem	Žen	Mužů	Věk v době operace			Přežívá (roky) (0,19-9,44)	Přežil (roky) (0,02-7,8)
				průměr	nestarší	nejmladší		
Žije k 6.2016	123	99	24	82,4	99,3	58,2		
Zemřel	137	92	45	84,7	99,5	58,7		

Na tomto souboru jsme sledovali počet konverzi v TEP - tedy počet selhání CCEP, které si vynutili reoperaci a replantaci v TEP.

Celkem jsme konvertovali z počtu 260 CCEP 3 endoprotezy 2krát (za 25 měsíců a za 5 měsíců po implantaci) pro proximalizaci hlavice.

Jednou pro časnou nestabilní luxaci (14 dní po výkonu). Ta se infikovala a za 26 dní po replantaci exitovala.

V jednom případě zjišťujeme za 6 týdnů po implantaci ztenčení dna acetabula z 8 mm na 5 mm. Zatím nekonvertujeme.

Pozvali jsme si a prostudovali celkem 9 pacientů s dobou více než 5 let od implantace CCEP protézy na kontrolní RTG.

Ve všech případech zjišťujeme maximálně vymizení chrupavky. Ztenčení kostěného dna acetabula je do 1 - 2 mm.

CCEP je u stařecké zlomeniny krčku stehenní kosti metodou volby. Počet selhání v naší sestavě 1 - 2%. Protéza má větší životnost než některé starší totální endoprotézy.

MANAGEMENT KREVNÍCH ZTRÁT PŘI VELKÝCH ORTOPEDICKÝCH VÝKONECH

Stica P.

Ortopedická oddělení Nemocnice s poliklinikou Semily

Přednáška se zaměřuje na systematický management krevních ztrát při velkých ortopedických operacích na autorském pracovišti. Úvodem je podán popis historického vývoje rekuperačních systémů. V další části jsou popsány dostupné metody a prostředky v rámci managementu ztrát krve, včetně rozdělení dle použité technologie, determinující jejich možné využití při ortopedické operativě včetně popisu možných komplikací a kontraindikací pro jednotlivé postupy a systémy. Poté následuje popis používaných metod včetně systematického uspořádání managementu krevních ztrát na autorském pracovišti. Posléze je podán přehled dosažených výsledků. V diskuzi je zhodnocena efektivita celého systému včetně rozvahy náklady versus benefit. Závěrem pak doporučení pro běžnou praxi, vyplývajících z dosažených výsledků.

POUŽITÍ KYSELINY TRANEXAMOVÉ A JEJÍ PŘÍNOS K REDUKCI SPOTŘEBY KREVNÍCH TRANSFÚZÍ PŘI OPERACI NÁHRAD VELKÝCH KLOUBŮ NA NAŠEM PRACOVIŠTI

Krupka T., Helvich O.

Oddělení ortopedie a traumatologie pohybového aparátu Nemocnice Na Františku Praha

Cílem naší práce je zhodnocení výsledků použití antifibrinolytika – kyseliny tranexamové (TXA) – na redukcii perioperačních a pooperačních krevních ztrát při operaci náhrad velkých kloubů na našem pracovišti. Od počátku roku 2016 jsme na našem pracovišti zavedli protokol užívání tohoto preparátu, kdy látku používáme u všech našich pacientů, kteří nespádají do skupiny, u kterých je jeho podání kontraindikováno. Srovnáváme skupiny pacientů za stejné období roku před a po zavedení TXA. V přehledu zkoumáme rozdíl ve spotřebě krevních transfúzí, v nutnosti perioperačního zavedení drenáže operovaných kloubů, rozvoje pooperačních hematomů. Sledujeme i vliv na eventuální rozvoj trombotických komplikací.

POUŽITÍ KYSELINY TRANEXAMOVÉ: SNÍŽENÍ RIZIKA POOPERAČNÍ TROMBOZY?

*Filip L., Stehlík J., Musil D., Pertlíček J.
Ortopedické oddělení Nemocnice České Budějovice*

V naší retrospektivní studii kontrolujeme a evidujeme snížení krevních ztrát po operaci implantace endoprotézy. Vzhledem k co největší homogenitě souboru jsme použili soubor implantací kolenních endoprotéz. V souboru jsme porovnávali objem krevních ztrát v závislosti na podané dávce a způsobu podání. Ověřili jsme, že účinek tranexamové kyseliny s navyšováním dávky nestoupá. Byl ale pozorovatelný efekt po opakovaném podání s odstupem 8-24 hodin.

Během studie jsme pozorovali menší počet pooperačních tromboz po implantaci TEP kolena. Ověřili jsme toto pozorování retrospektivně vyhledáním dokumentace pacientů z roku 2013, kdy jsme kyselinu tranexamovou nepoužívali. Snížení rizika trombozy si vysvětlujeme výrazným zmenšením pooperačního hematomu a pozorovatelně menším otokem končetiny.

HEPARINEM INDUKOVANÁ TROMBOCYPONIE TYPU II PŘI APLIKACI NADROPARINU U PACIENTA PO PRIMÁRNÍ TEP KOLENA

Salášek M., Havlová E., Pavelka T., Šlechtová J., Weisová D.

Klinika ortopedie a traumatologie pohybového ústrojí LF UK a FN Plzeň

Heparinem indukovaná trombocytopenie typu II (HIT II) představuje vzácnou komplikaci léčby jak nefrakcionovaným heparinem (UFH), tak nízkomolekulárními hepariny (LMWH). V etiopatogenezi HIT II se nejčastěji **uplatňují protilátky proti komplexu heparinu s destičkovým faktorem 4** (HIT-Ig). HIT-Ig se následně vážou na destičkové receptory FcγRIIa, a tak dochází k aktivaci destiček, která je spojena s **navozením prokoagulační aktivity** díky zvýšení produkce trombinu. HIT II je tak spojením **trombocytopenie a prokoagulačního stavu** s rizikem venózních i arteriálních trombóz. HIT II se projevuje nejčastěji **mezi 4. a 14. dnem** od zahájení terapie UFH, u LMWH se objevuje asi v 0,1 až 1%, u UFH je výskyt vyšší (1-3%). V terapii HIT se kromě okamžitého přerušení terapie heparinem uplatňují **alternativní antikoagulantia** – např. **přímé inhibitory trombinu** (bivalirudin, argatroban), popř. **nepřímé inhibitory faktoru Xa** (fondaparinux, danaparoid), naopak použití warfarinu, příp. nových antikoagulantů (rivaroxaban, apixaban) není pro HIT doporučeno.

Kazuistika popisuje 75letého pacienta po elektivní náhradě pravého kolenního kloubu, u kterého byl profylakticky podáván nadroparin (před operací 0,6 ml s.c. 1xD, poté postupně navyšování až na 1,0 ml s.c. 2xD 3. poop. den (PAI-1 polymorfismus, st. p. PE, HŽT LDK, stacionární potrombotické změny popliteokrurálně). Pátý pooperační den zachycen pokles trombocytů, který trval i při kontrole 7. den, dle doporučení hematologa doplněno rozšířené vyšetření koagulace a trombocytů, kde prokázány HIT-Ig při HIT II. Nadroparin vysazen a zavedena antikoagulační terapie fondaparinuxem, dle kontrolního DUSG bez průkazu čerstvé HŽT LDK, echokardiografie bez poruch kinetiky srdečních komor. S odstupem pacientem následně převeden na Warfarin a dimitován 32. pooperační den v celkově dobrém stavu.

ÚLOHA ARTROSKOPIE LOKTE V DIFERENCIÁLNÍ DIAGNOSTICE RADIÁLNÍ EPIKONDYLITIDY

Krejčí F., Vodička Z., Stehlík J.

Ortopedické oddělení nemocnice České Budějovice

Při vyšetřování bolestí v oblasti radiálního epikondylu humeru zahrnujeme do diferenciální diagnostiky i méně častou diagnostickou jednotku zvanou syndrom radiohumerální pliky. Tento syndrom se objevuje u pacientů opakovaně přetěžujících radiohumerální kloub a vzhledem k anatomické lokalizaci může často imponovat jako běžná radiální epikondylitis a často uniká správné diagnóze. Jako operační řešení této klinické jednotky používáme arthroscopickou resekci radiohumerální pliky. S touto operací máme dobré zkušenosti a proto u pacientů s radiální epikondylitidou a současnými bolestmi v oblasti radiohumerálního kloubu provádíme arthroscopickou revizi radiohumerálního kompartmentu a otevřené ošetření radiální epikondylitidy v jedné době.

ARTROSKOPICKÁ RESEKCE DISTÁLNÍ ULNY

Pilný J.

Ortopedické oddělení Nemocnice Nové Město na Moravě

Abutment syndrom ulny patří mezi častou příčinu bolestí na ulnární straně zápěstí. Jeho diagnostika bývá často složitá a někdy při vyšetření magnetickou rezonancí mylně považován za parciální nekrózu os lunatum. Pro indikaci operačního řešení je třeba zvažovat tvar distálního radioulnárního kloubu.

Autor hodnotí výsledky 18 operovaných zápěstí, kde byla provedena artroskopická resekce hlavičky ulny. Vrozená plus varianta ulny byl příčinou obtíží u 67% a pouřazový stav u 33%. V průměru po 6,7 týdne bylo bez obtíží 55% pacientů, obtíže po zátěži mělo 28% pacientů a 17% pacientů nemělo zlepšení, což byli pacienti po pouřazových stavech.

Pro dobrý výsledek je třeba vždy správná diagnóza, kde nám ji často určí až artroskopie zápěstí. Resekce ulny je výkon, který může pacienta rychle vrátit do plné zátěže.

ARTROSKOPIE ZÁPĚSTÍ: DIAGNOSTIKA A OŠETŘENÍ LÉZÍ TFCC

Vodička Z., Krejčí F., Stehlík J.

Ortopedické oddělení Nemocnice České Budějovice

Léze triangulárního komplexu jsou jednou z nejčastějších příčin bolestí na ulnární straně zápěstí. Vedle anamnézy, klinického vyšetření a zobrazovacích metod je artroskopie zápěstí hlavní metodou v diagnostice a operační léčbě. Při určení způsobu ošetření lézí TFCC je třeba brát v úvahu anatomické, klinické a radiologické nálezy, zejména +/- variantu ulny, stabilitu DRUK, přítomnost degenerativních změn, lokalizaci léze a určit zda se jedná o lézi povrchní nebo hlubokou. Podle těchto faktorů potom zvolit způsob ošetření, který může zahrnovat debridement, kapsulární nebo foveolární refixaci, ligamentózní rekonstrukci. Nezbytným výkonem je současná úprava délkových poměrů radia a ulny při plus variantě ulny. Autoři v přednášce představují artroskopickou diagnostiku, způsoby ošetření jednotlivých patologických stavů a podávají přehled výsledků u takto léčených pacientů v období od roku 2012 až 2015.

ARTROSKOPICKY ASISTOVANÁ DLAHOVÁ OSTEOSYNTÉZA INTRARTIKULÁRNYCH ZLOMENÍŇ DISTÁLNEHO RÁDIA

Ševčík T., Polan P., Totkovič R.

Ortopedické oddelenie Nemocnica Košice-Šaca

Artroskopicky asistovaná a dlahová osteosyntéza distálneho rádia boli dlho považované za nekombinovateľné procedúry. Práca prezentuje súbor pacientov s použitím novej techniky kombinujúcej dlahovú osteosyntézu a artroskopiú.

Rozoberáme súbor 10 pacientov a prezentujeme technické detaily operácie. Súbor bol retrospektívne vyhodnotený, zložený z pacientov s AO C3 zlomeninou distálneho rádia. Všetci pacienti bolo operovaní jedným operátorom, iniciálne bola realizovaná otvorená repozícia, priložená dlahá, distálne fragmenty fixované K. drôťmi, následne naložená distrakcia, artroskopia, diagnostika, doreponovanie intraartikulárnych fragmentov a definitívna fixácia distálnymi skrútkami.

Prezentovaná technika ošetrovania intraartikulárnych zlomeníň distálneho rádia kombinuje výhody rigidnej volárnej dlahovej fixácie a artroskopickej kontroly pri repozícii intraartikulárnej zložky. Upresnenie indikácii tejto technicky náročnej procedúry je predmetom ďalšieho skúmania.

STABILIZACE SKAFOLUNÁTNÍ NESTABILITY KOSTNÍM ŠTĚPEM: ARTROSKOPICKÁ TECHNIKA

Čižmář I.

Traumatologické oddělení FN Olomouc

Chronic dynamic scapholunate (SL) instability causes clinical problems in common activities. Extensive, open procedures like SL ligament reconstruction (Brunelli technique, capsulodesis etc.) quite significantly limit the movement of the wrist, and their long-term results are suboptimal. The goal of the minimal invasive techniques is to stabilize (provide sufficiently firm stabilization) the joint between the scaphoid and lunate; and minimize reduction of the range of movement of the wrist.

We reviewed 25 patients (average age was 32 years) with chronic dynamic scapholunate instability (Geissler classification gr. II and III) with persistent posttraumatic pain and weakness to the wrist were indicated for the stabilization of the SL joint with arthroscopic technique. Authors developed the methodology of arthroscopic stabilization of SL joint with bone graft, which is inserted into the resected bone of SL joint by a bone cutter to the level of the cancellous bone. The stabilization of the joint is ensured by three K-wires for 6 weeks followed by a gradual rehabilitation. Range of motion, grip strength, radiographic measurements and Mayo wrist score were used to evaluate the results.

The average follow-up period was 16 months (range of 12-26 months). One patient underwent repeated surgery after 6 months where re-stabilization was performed using the same technique. Out of 24 remaining patients there were 10 excellent, 13 good, and 1 fair result based on the Mayo wrist score.

Arthroscopic stabilization of the SL joint with the bone graft gives the possibility of a sufficiently firm connection between the scaphoid and lunata which can even ensure power sports load without significant restriction of movement. The results of this technique are better than plain arthroscopic debridement and close pinning.

CHIRURGICKÉ LÉČENÍ ADOLESCENTNÍ IDIOPATICKÉ SKOLIÓZY

Krbec M.

Ortopedicko-traumatologická klinika 3. LF UK a FNKV Praha

Náhled na indikační schéma, klasifikaci i možnosti chirurgické korekce křivek idiopatické skoliózy se s rozvojem nových technologií během posledních 20 let vyvíjel. V oblasti instrumentace šlo o zavedení pedikulárních šroubů a jejich použití systémem „full density“, u některých typů křivek rozvoj předních přístupů a přední instrumentace. V indikačních schématech sehrálo pozitivní roli zavedení tzv. Lenkeho klasifikace, zaměření pozornosti na sagitální rovnováhu a zejména na otázku rotace obratlů a možnosti peroperační derotace. V posledních 10 letech pak zavedení intraoperačního CT a navigačních systémů, které umožní přesné zavedení implantátů a virtuální operování. Důležitým momentem je zavedení peroperačního neuromonitoringu. Výsledkem těchto změn je možnost účinnějšího korigování deformity, kdy průměrná hodnota korekce křivek dosahuje více než 70%, účinnější ovlivnění rotace obratlů, bezpečnějšího operování pro pacienty z hlediska výskytu neurologických komplikací. Až na výjimky odpadá nutnost aplikace a nošení pooperačního sádrového korzetu i plastové ortézy. Uplatňuje se metoda selektivní instrumentace, kdy v indikovaných případech je instrumentací korigována pouze jedna hlavní křivka a vedlejší křivky se korigují spontánně. Přes tento pokrok ale zůstává otázka kauzální léčby AIS nevyřešena a forsírovaná korekce a stabilizace křivky, byť s použitím nových technologií, zůstává historicky i nadále jedinou účinnou metodou, a to pouze za cenu znehybnění značného úseku páteře.

OPERAČNÍ ŘEŠENÍ NEUROMUSKULÁRNÍCH A SYNDROMICKÝCH SKOLIÓZ

Repko M.

Ortopedická klinika LF MU a FN Brno

Univerzitní centrum pro výzkum a léčbu skolióz MU Brno

Neuromuskulární a syndromické deformity páteře jsou typické těžkými křivkami, výraznou progresí deformity (a to i v dospělosti) a poměrně frekventní přítomností různých typů komorbidit. V případě neuromuskulárních deformit je pak navíc deformita páteře kombinovaná s deformitou pánve. Zpravidla tyto deformity progredují do velkých křivek již v juvenilním období a je nutná rozvaha o optimálním operačním postupu.

Možnou operační technikou v juvenilním věku jsou distrakční techniky a častěji pak GGS (Growth Guidance Systems). GGS technika umožňuje jednodobé operační řešení deformity s využitím translační a derotační techniky vrcholu. Umožnění dalšího růstu a následné doléčení bez trupové ortézy patří k významným přednostem této metody.

V případech velmi těžkých deformit kombinovaných s pánevní deformitou jsou indikovány fúzní metody s kombinovanou spino-pelvicou fixací. Ke korekci pánve využíváme nejčastěji S2AI šrouby (sacral-alar-iliac), které zajišťují pevnou fixaci a signifikantní korekci pánevní deformity. V oblasti páteře využíváme nejčastěji transpedikulární šroubní fixaci a často kombinovanou se sublaminární fixací pomocí techniky universal clampů.

Sdělení dokumentuje vlastní zkušenosti s operační léčbou celkově 105 neuromuskulárních a syndromických skolióz.

MOŽNOSTI LÉČBY VROZENÝCH DEFORMIT PÁTEŘE

*Filipovič M., Repko M., Leznar M., Prýmek M.
Ortopedická klinika LF MU a FN Brno*

Primární křivky při poruše formace a/nebo segmentace páteře není možné zkorigovat konzervativní léčbou a tak progredující kongenitální deformity páteře jsou výzvou ke spondylochirurgickému řešení. Spektrum možných operačních výkonů je široké a zahrnuje jak růst páteře zachovávající instrumentace, tak fúzní techniky, od krátké prosté fúze po dlouhé montáže a kombinované výkony.

Kongenitální deformity páteře v závislosti na typu křivky a věku pacienta lze operačně řešit buď prostou zadní fúzí resp. hemifúzí konvexity, nebo korigovat deformitu pomocí instrumentace. V případě krátké křivky a možné dvousegmentové fixace volíme definitivní ošetření bez nebo s hemivertebrektomií, ať už kompletně ze zadního přístupu, nebo kombinovaným přístupem. V případě vícečetných kongenitálních změn, často spojených i s deformitou hrudníku a thoracic insuficiency syndromem, jsou metodou volby distrakční instrumentace typu VEPTR.

Na ortopedické klinice FN Brno využíváme kompletní spektrum dnes dostupných operačních metod léčby vrozených deformit páteře. Ve svém příspěvku prezentujeme techniku i výsledky jednotlivých operačních technik a upozorňujeme na možné komplikace, které s sebou daná řešení nesou.

V případě nutnosti použití distrakčních dlouhých instrumentací je nutno počítat při opakovaných operacích s vysokým procentem komplikací a nutnou dlouhodobou zevní trupovou fixací. Lze-li ošetřit deformitu krátkou instrumentací s možností fúze a ideálně s úplnou korekcí křivky, jsou výsledky léčby excelentní. Přitom výsledná korekce deformity se ve srovnání kombinovaného a solitárního zadního přístupu téměř neliší.

ARTROSKOPICKÉ OŠETŘENÍ SUBAKROMIÁLNÍHO IMPINGEMENTU VZNIKLÉHO DŮSLEDKEM ZLOMENINY VELKÉHO HRBOLU PAŽNÍ KOSTI

Proček T., Vicha J., Šponer P.

Ortopedická klinika LF UK a FN Hradec Králové

Zlomenina velkého hrbolu (VH) pažní kosti zhojena v dislokaci může vést ke vzniku sekundárního subakromiálního impingementu. Symptomatická malpozice VH s mírnou dislokací a s dostatečnou šíří subakromiálního prostoru může být ošetřena pouhou artroskopickou (ASK) dekompresí, akromioplastikou a redresem. Při dislokaci VH > 5mm se provádí tuberoplastika a je-li přítomna ruptura rotátorové manžety (RM) současně i její sutura. U závažnějších deformit je doporučována otevřená operační léčba.

V této práci jsme hodnotili soubor 9 pacientů, u kterých došlo ke zhojení fraktury VH v malpozici. U 5 pacientů jsme provedli redres v celkové anestezii a následnou ASK dekompresi doplněnou o release kloubního pouzdra a RM. U 2 pacientů jsme během ASK verifikovali masivní rupturu RM s elevací hlavice a prominencí VH s kolizí o akromion, zde jsme provedli tuberoplastiku a suturu RM. U 2 pacientů jsme provedli cílenou tenotomii RM pro verifikaci prominujícího VH, poté tuberoplastiku a následnou suturu RM. U všech těchto pacientů došlo po operaci k významnému zlepšení stavu. Pět pacientů hodnotilo výsledek jako velmi dobrý, 2 jako dobrý, 2 jako uspokojivý.

Závěrem lze konstatovat, že při verifikaci prodělané zlomeniny velkého hrbolu a vzniku obtíží je nutno přistupovat ke každému pacientovi individuálně a s terapeutickou rozvahou. Artroskopické ošetření spojené s redresem, dekompresí, tuberoplastikou a event. ošetřením léze RM je metodou volby s dobrým efektem za předpokladu dostatečných zkušeností operátora.

CHONDRÁLNÍ LÉZE V OBLASTI TC KLOUBU: ARTROSKOPICKÉ NÁLEZY

*Zídka M., Kmošťák P., Váchal J., Novák P.
Centrum léčby pohybového aparátu Praha*

Dissekující osteochondróza kladky talu je onemocnění často diagnostikované po drobném úrazu hlezna. U těžších distorzí však odlišení od osteochondrální zlomeniny nemusí být jednoduché. Funkční omezení a obtíže spojené s chorobou vyžadují léčbu, režimové změny a často i operační intervenci. Ve své prezentaci představujeme vlastní sestavu pacientů a jejich artroskopické nálezy, tak jak byly na našem pracovišti řešeny.

MODERNÍ TRENDY ARTROSKOPICKÉHO OŠETŘENÍ CHONDRÁLNÍCH DEFECTŮ HLEZNA

*Novák J., Vališ P., Rouchal M., Maršálek M.
Ortopedická klinika LF MU a FN Brno*

Kloubní plochy jsou pokryty hladkou, pevnou chrupavkou, která působí jako tlumič nárazů a umožňuje hladký a snadný pohyb, ale stáří, aktivity a celá řada dalších faktorů může vést k rozpadu chrupavky. Milióny lidí na celém světě trpí osteoartrózou.

Biologická léčba osteoartrózy může poskytovat alternativní způsob léčby.

Jednou z možností je implantace autologních chondrocytů. Během první operace je artroskopicky odebrána chrupavka se subchondrální kostí, vzorek odeslán do laboratoře, kde jsou izolovány chondrocyty a rozmnoženy, vyrobená „záplata“, která je následně během druhé operace vložena do defektu.

V naší práci bychom Vás rádi seznámili s našimi zkušenostmi s ošetřením chondrálního defektu hlezenního kloubu jednodobou, artroskopickou metodou. Metoda je založena na implantaci Kolagenu typ I bez přítomnosti buněk.

PERIPROTETICKÉ ZLOMENINY FEMURU PO APLIKACI TEP KYČELNÍHO KLOUBU

Pavelka T., Weisová D., Salášek M.

Klinika ortopedie a traumatologie pohybového ústrojí LF UK a FN Plzeň

Cílem práce je zhodnocení našich výsledků operačního léčení, porovnání s výsledky v literatuře a prezentace našich zkušeností a názorů.

V letech 2003 až 2013 bylo léčeno na naší klinice 83 nemocných s periprotetickou zlomeninou femuru po aloplastice kyčelního kloubu, 69 žen a 14 mužů. Průměrný věk v souboru byl 74 let (47-87). Pro rozdělení zlomenin jsme použili Vancouverskou klasifikaci. Soubor tvořilo 31 pacientů se zlomeninou typu B1, 25 pacientů se zlomeninou typu B2, 8 pacientů se zlomeninou B3 a 19 pacientů se zlomeninou typu C.

Operováno bylo 80 nemocných, tři pacienty s nedislokovanou prasklinou typu B1 jsme léčili konzervativně. Mechanismus úrazu byl prostý pád u primárních endoprotéz v 75% a u revizních v 56%. Průměrná doba vzniku zlomeniny byla u primoimplantace 7,6 roku, u revizní endoprotézy 3,6 roku.

U zlomenin se stabilním dřikem (B1 a C) jsme provedli osteosyntézu dlahovou technikou. V případě tříštivé zóny byla osteosyntéza doplněna spongioplastikou. U pacientů s uvolněným dřikem jsme zlomeninu řešili revizním necementovaným dřikem. Ve dvou případech jsme použili kombinaci revizního dříku a masivního kortikospongiálního štěpu.

Pro hodnocení bylo použito Harrisova skórovacího systému (HHS). Vzhledem k tomu, že pacienty s aloplastikou kyčelního kloubu sledujeme pravidelně v jednoročních intervalech, porovnávali jsme výsledky se záznamy z kontroly před úrazem. Výsledky, kde nedošlo ke zhoršení v hodnocení HHS větší než 10 bodů jsme hodnotili jako výborný výsledek, zhoršení do 20 bodů jako velmi dobrý, zhoršení do 30 bodů jako dobrý a zhoršení o 30 a více bodů jako špatný výsledek.

Ve skupině pacientů se zlomeninou typu B1 bylo operačně léčeno 28 pacientů. Výborného výsledku jsme dosáhli u 22 pacientů (84 %), u čtyř pacientů (16%) dobrého výsledku. Zbývajících pět pacientů nesplnilo požadavek minimálního sledování 3 let.

Ve skupině pacientů se zlomeninami typu B2, kterou představovalo 25 pacientů, byla provedena výměna femorální komponenty za revizní dřík necementovaný typu Wagner s cerklážemi nebo titanovými páskami či kablíky. Osteointegrace dříku byla zaznamenána u 23 nemocných, jedna pacientka zemřela po 4 měsících od operace, zbývající pacientka zmizela ze sledování. Výborného výsledku jsme dosáhli u 16 pacientů (64 %), dobrého výsledku u čtyř (16 %). Zbývajících pět pacientů (20%) nesplnilo minimální dobu sledování 3 roky.

U 8 pacientů s typem poranění B3 byla replantace revizního dříku doplněna spongioplastikou, ve dvou případech solidními kortikospongiálními štěpy s fixací štěpů cerklážemi. V této skupině došlo k osteointegraci ve všech případech v rozmezí 6-9 měsíců. Doba sledování byla ovlivněna vyšším věkem a v průběhu sledování zemřelo šest pacientů. Jen dva pacienti splnili dobu sledování delší než 3 roky a výsledek jsme hodnotili jako dobrý.

Ve skupině 19 pacientů se zlomeninou typu C byla provedena osteosyntéza dlahovou technikou, ve 12 případech doplněna spongioplastikou. Ke zhojení došlo u 12 pacientů (63%) do 6 měsíců, u dvou pacientů (9%) do 9 měsíců a u dvou pacientů (9%) byla provedena reoperace pro selhání fixace. Jedna pacientka zemřela po 16 dnech od operace. Výborného výsledku jsme dosáhli u 11 pacientů.

Periprotetické zlomeniny femuru po aloplastice kyčelního kloubu jsou vzácnou, ale obávanou komplikací. Incidence se uvádí v rozmezí 0,1-4%. Nejčastější výskyt je v rozmezí mezi 7. a 8. rokem po primární aplikaci a 3 až 4 roky po aplikaci revizní endoprotézy. Hlavním rizikovým faktorem je uvolnění dříku endoprotézy. Dalším rizikovým faktorem je oslabení kosti. Věk, pohlaví a obezita nejsou signifikantními rizikovými faktory.

Chirurgické léčení periprotetických zlomenin přináší se zavedením nových implantátů pro osteosyntézu a vývojem nových dříků pro revizní endoprotézy stále lepší výsledky. Důležité je správné zhodnocení typu zlomeniny a stability dříku pro volbu typu léčení. Špatná kvalita kosti je společným rysem a proto je nutné dosáhnout dokonalou mechanickou fixaci. Dlouhodobé výsledky ovlivňuje hlavně věk pacienta.

PERIPROTETICKÉ ZLOMENINY PO TEP KYČLE: ROZDÍLY A STRATEGIE VANCOUVER B1 A B2

Lena T.¹, Čepera L.¹, Frič V.², Luňáček L.²

¹Ortopedické oddělení Nemocnice Jihlava

²Ortopedicko-traumatologická klinika 3. LF UK a FNKV Praha

Autoři prezentují zkušenosti s řešením periprotetických zlomenin po totální endoprotéze kyčle typu Vancouver B1 a B2, se kterými se setkali na jejich pracovištích, a to na souboru z let 1995 - 2015. Krátce představí svůj soubor 206 pacientů s periprotetickou zlomeninou, z čehož bylo 96 pacientů s pooperační zlomeninou.

Cílem prezentace je vyzdvihnout rozdílné principy řešení B1 a B2 zlomenin, úskalí diagnostiky a obtížnost jasné klasifikace před samotnou operací. Zatímco k B1 zlomeninám, u nichž nepředpokládáme uvolnění implantátu, přistupujeme jako k osteosyntéze v terénu ztíženém přítomností materiálu v dutině stehenní kosti, B2 zlomeniny vyžadují erudici operátora při komplexním řešení, jehož součástí je často reimplantace endoprotézy spojená s osteosyntézou. Klíčové je tedy preoperační plánování, které by mělo přiblížit odpověď na základní otázku, a to stability implantátu.

V další části jsou představeny možnosti řešení a typy jednotlivých implantátů. V závěru je konstatováno, že i přes kvalitní diagnostiku a nezbytné předoperační plánování, dochází během operace ve 20-40% případů ke změně klasifikace z B1 na B2, což zásadně mění operační postup. Autoři preferují modulární systémy náhrad a dlah a kladou tak důraz na adekvátní a kvalitní technické vybavení pracoviště.

OPERAČNÍ TERAPIE PERIPROTETICKÝCH ZLOMENIN KYČELNÍHO KLOUBU

*Kunovský R., Pink T., Shaker A., Jarošík J.
Ortopedické oddělení ÚN Brno*

Přehledně popsat soubor, rizikové faktory, klasifikaci, terapeutické metody a výsledky léčby periprotetických fraktur femuru po totální endoprotéze kyčelního kloubu v Úrazové nemocnici v Brně.

Retrospektivně jsme zhodnotili soubor 51 pacientů s diagnostikovanou periprotetickou frakturou femuru léčených v letech 2003-2013. Soubor zahrnuje 19 (37%) zlomenin peroperačních, 32 (63%) zlomenin postoperačních, dle Vancouverské klasifikace 9 pacientů s AG typem fraktury, 21 s B1, 9 s B2, 6 s B3 a 6 s C typem zlomeniny.

Zlomeniny typu A jsme léčili konzervativně, i přes vznik pakloubu velkého trochanteru neměli pacienti klinické potíže. Peroperační fraktury typu B1 jsme úspěšně u 9 pacientů řešili cerkážními páskami, postoperační fraktury B1 dlahovou osteosyntézou (10 pacientů) a reimplantací dřívku (2 pacienti). U všech postoperačních fraktur B2, B3 jsme provedli reimplantaci dřívku a u všech fraktur typu C dlahovou osteosyntézu. Zaznamenali jsme 5 závažných komplikací s nutností reoperace, 2krát vylomení dlahy u B1 typu, jednou luxaci u B2, jednou luxaci a rotaci femorální komponenty u B3 a jednou selhání dlahy u fraktury typu C.

Léčba periprotetické fraktury může ohrozit i život pacienta. S ohledem na typ zlomeniny, typ implantátu, celkový stav pacienta a všechny rizikové faktory preferujeme jednodobé operační řešení. Terapeutický návod nám poskytuje Vancouverská klasifikace. Osteosyntéza jako samostatný výkon je indikována jen v případech stabilní femorální komponenty. Při uvolnění dřívku u B2, B3 zlomenin je nutné provést reimplantaci za revizní dřík.

PERIPROTETICKÉ ZLOMENINY FEMURU U TEP KYČLE A KOLENE

Vyskočil R., Bayer M.

Ortopedická klinika LF MU a FN Brno

Zhodnocení souborů 7 pacientů s periprotetickou zlomeninou femuru po implantaci TEP kyčle i kolene.

Periprotetické zlomeniny jsou složité a komplikované na ošetřování a operační léčbu. Zvláštní skupinu představují periprotetické zlomeniny femuru s implantovanou TEP kyčle. Kombinují se specifika obou typů a každá vyžaduje individuální řešení. Náročnou operaci s velkým množstvím přidaných štěpů a dlouhodobou trpělivost pacienta při léčení.

PERIPROTETICKÉ ZLOMENINY STEHENNÍ KOSTI OŠETŘENÉ V LETECH 2014-2015 V KNL

Šrám J.¹, Křivohlávek M.¹, Lukáš R.¹, Mizera R.², Kratochvíl J.²

¹Traumatologicko-ortopedické centrum KN Liberec

²Ortopedické oddělení KN Liberec

V přednášce je zhodnocen soubor 33 pacientů s periprotetickou zlomeninou v oblasti stehenní kosti u pacientů léčených na Traumatologicko-ortopedickém centru se spinální jednotkou KN v Liberci v letech 2014–2015. U 23 pacientů byla provedena osteosyntéza a u 10 pacientů byla zvolena reimplantace revizní endoprotézy. Soubor je zhodnocen z hlediska klasifikace zlomenin, použití typů implantátů a komplikací. Je prezentována i délka hospitalizace, doba mezi přijetím a vlastní operací a návrat k původním aktivitám u těchto komplikovaných pacientů.

JEDNODOBÉ ZADNÍ OPERAČNÍ VÝKONY S OSTEOTOMIÍ PÁTEŘE PŘI KOREKCI TĚŽKÝCH STRUKTURÁLNÍCH SKOLIÓZ V DĚTSKÉM VĚKU

Repko M., Leznar M., Filipovič M.

Ortopedická klinika LF MU a FN Brno

Univerzitní centrum pro výzkum a léčbu skolióz MU Brno

Operační korekce dětských těžkých rigidních strukturálních skolióz je vždy obtížným úkolem s rozvahou optimálního operačního postupu. Naším tradičním postupem byly v těchto případech dvojdobé operační výkony s aplikací kombinovaných operačních přístupů a v řadě případů i s několika týdenní předoperační permanentní halo trakcí.

Tato strategie byla v posledních letech nahrazena jednodobými korekcemi s využitím celé řady osteotomií páteře s využitím moderních operačních instrumentárií.

SPO (Smith-Petersen osteotomy), PSO (pedicle subtraction osteotomy) a VCR (vertebral column resection) umožňují dostatečnou a efektivní korekci páteřních deformit. Skoliotické deformity určené k osteotomiím páteře indikujeme především při výrazném stupni zakřivení (většinou nad 90°), rigiditě křivky na úklonových a trakčních snímcích a při přítomnosti kongenitálních změn. Neuromonitorace je v těchto případech operační léčby mandatorní.

Sdělení dokumentuje vlastní zkušenosti s jednotlivými technikami osteotomií páteře a jejich využití u dětských těžkých skoliotických deformit.

DLOUHÉ INSTRUMENTACE PŘI DEGENERATIVNÍM POSTIŽENÍ THORAKOLUMBÁLNÍ PÁTEŘE

Hart R., Náhlík D., Šmíd P., Komzák M.

Ortopedicko-traumatologické oddělení Nemocnice Znojmo

Multisegmentové transpedikulární stabilizace při degenerativním postižení bederní páteře nabývají v posledních letech na popularitě. Indikací k takovému výkonu může být bolestivá generalizovaná lumbální spondylóza a spondylartróza, současná významná multisegmentální centrální stenóza se spinálními klaudikacemi, degenerativní skolióza nebo skolióza „de novo“, dysbalance páteře v sagitální rovině, resp. kombinace těchto stavů. Cílem předkládané práce bylo zhodnotit první výsledky na pracovišti autorů.

Do souboru s minimální dobou sledování jednoho roku bylo zařazeno 11 pacientů (4 muži a 7 žen) v průměrném věku 68 let (58 – 75 let) operovaných z výše zmíněných indikací. Ve všech případech byla provedena transpedikulární stabilizace T10-S1 s posterolaterální fúzí (aloštěpy v kombinaci s koncentrátem kostní dřevě s kmenovými buňkami). Sakrální fixace byla u všech pacientů posílena S2-ilickými šrouby (8mm) zavedenými přes sakroilická skloubení. Ve všech případech byla sledována sagitální balance páteře (globální parametr sagitální vertikální osa /SVA/ C7 - sakrum). U pacientů s rigidní sagitálně dekompenzovanou křivkou bylo pro riziko selhání instrumentace od výkonu upuštěno (pedikulární subtrakční osteotomie není na pracovišti prováděna). Ve 4 případech byla současně korigována i křivka ve frontální rovině. Ve všech případech byl užit cell-saver během operace a do 12 hodin po ní. K redukci peroperačního krvácení byli pacienti 1,5 hodiny před výkonem předehříváni (na matraci 43°C) a byly i.v. aplikovány 2 dávky kyseliny tranexamové. Preventivně byla i.v. podávána dvojkombinace antibiotik a lokálně vankomycin na konci výkonu. Při současném uvolňování nervových struktur (5 pacientů) byl následně aplikován Adcon gel k prevenci vzniku pooperačních srůstů durálního vaku.

Ke zlepšení (zmenšení) SVA došlo ve všech případech, průměrně o 56 mm (o 28 – 92 mm). U 3 pacientů šlo o zlepšení ze III. stupně na I. stupeň (< 40 mm), u 2 pacientů ze III. stupně na II. stupeň (40 – 95 mm) a u 6 pacientů z II. stupně na I. stupeň. Ve dvou případech byla nutná revize k evakuaci hematomu. K selhání instrumentace - toppingu došlo v jednom případě, a to u muže, který byl záhy po výkonu zcela bez potíží a začal znovu těžce manuálně pracovat před prohojením fúze. Stabilizace a fúze byla u něj prodloužena o 4 segmenty. U jednoho muže došlo k vysmeknutí tyčí z S2-ilických šroubů 2 týdny po výkonu, řešeno reinzercí tyčí, posílením pánevní fixace o ilické šrouby s konektory a PLIF L5-S1. U druhého muže došlo k tomu stejnému po roce a řešení bylo obdobné. Infekce pozorovány nebyly. Výrazné subjektivní zlepšení udali všichni pacienti. Jedna pacientka si stěžuje na citlivou prominenci horního konce jedné tyče pod kůží.

Úprava sagitální balance (předklonu) redukuje u pacientů bolestivé symptomy. U starších pacientů (nad 65 let) není nutná úplná korekce sagitální balance k dosažení dobrých výsledků. Současná dekomprese při centrální stenóze významně zlepšuje komfort pacienta. S2-ilické šrouby zajišťují sice spolu se šrouby v S1 nezbytnou 4bodovou fixaci v sakru, ale může dojít k vysmeknutí tyčí z nich s nutností reoperace a posílení pánevní fixace ještě o ilické šrouby s konektory. Problémy s sakroilickými skloubeními se po S2-ilických šroubech neobjevují. Přední opora v segmentu L5-S1 je vhodná při vysokém zachovalém disku. Konec instrumentace v dolním hrudním úseku (T10) se zdá být u disciplinovaných pacientů dostačující, a to i v případech s laminektomií.

SPINÁLNÍ STENÓZA U STÁRNOUCÍ PÁTEŘE

Zeman J., Matějka J., Matějka T., Belatka J.

Klinika ortopedie a traumatologie pohybového ústrojí LF UK a FN Plzeň

V roce 2013-2015 bylo na naší klinice ošetřeno 52 pacientů s multietážovou degenerativní spinální stenózou. Všichni byli operováni, byla provedena transpedikulární multietážová instrumentace a dekomprese nervových struktur.

Do souboru byli zařazeni nemocní starší 65 let se spinální stenózou minimálně dvou pohybových segmentů, řešení transpedikulární instrumentací a dekompresí nervových struktur. Hodnocení bylo provedeno klinickým vyšetřením, RTG vyšetřením a hodnocením VAS.

Vstupní VAS 9, pooperační VAS 4. Ústup spinálních klaudikací pooperačně u 95 % nemocných. Hnisavé komplikace v operační ráně u 2 pacientů, neurologické komplikace (conus syndrom) u 1 pacienta.

Z výsledků je možno vyvozovat, že i starší pacienti s degenerativní spinální stenózou, spinálními klaudikacemi s omezením hybnosti nejsou odsouzeni pouze ke konzervativní léčbě. Instrumentace a dekomprese u těchto nemocných má dobré výsledky a přináší výrazné zlepšení kvality života.

MOŽNOSTI OPERAČNÍ LÉČBY DEGENERATIVNÍCH DEFORMIT BEDERNÍ PÁTEŘE

Skála-Rosenbaum J., Krbec M., Douša P.

Ortopedicko-traumatologická klinika 3. LF UK a FNKV Praha

U starších pacientů se setkáváme s deformitou bederní páteře, která většinou vzniká „de novo“ na podkladě stárnutí spojeného často s osteoporotickými zlomeninami a asymetrickou degenerací. Ta může také stát za zhoršenými obtížemi u stárnoucích pacientů s idiopatickou křivkou. Ve vzácnějších případech se jedná o sekundární křivky vzniklé na podkladě pánevní či jiné patologie.

Klinické příznaky jsou kromě bolestí spojené se stenózou páteřního kanálu a případně i s radikulárními bolestmi. Konzervativní léčba často nepřináší požadovaný efekt u aktivních pacientů či u těch, které náleží prakticky imobilizuje. Dochází tak v mnoha případech zhoršením celkového stavu k promeškání vhodné doby k operaci. Operační léčba je i tak spojena s relativně velkým množstvím peroperačních a pooperačních komplikací. Při rozhodování o typu výkonu považujeme za zásadní určit lokalizaci a rozsah hlavní patologie (křivka, stenóza, instabilita). Při dekompresi a fúzi v krátkém rozsahu musíme počítat s progresí křivky v přilehlých segmentech. Proto tento výkon je určen výhradně pro pacienty s malým Cobbovým úhlem a dobrou páteřní balancí. Ve většině případů je však metodou volby rozsáhlý výkon s dekompresí a dlouhou zadní instrumentovanou fúzí. Cílem není maximální korekce, ale obnovení zejména sagitální balance. Při nerespektování pánevních parametrů, nevhodném ukončení horní instrumentace v L1 a nedostatečné rekonstrukci sagitální balance se pak relativně časně setkáváme s progresí junkční kyfotizace.

Studie byla podpořena strukturálními fondy Evropské unie, OPP Konkurenceschopnost CZ216/3100/24018

OVlivNĚNÍ KVALITY ŽIVOTA DEKOMPRESNÍ OPERACÍ U PACIENTŮ S LSS

Ježek J.

Ortopedicko-traumatologická klinika 3. LF UK a FNKV Praha

Lumbální spinální stenóza (LSS) je závažné onemocnění, postihující především pacienty středního a vyššího věku, které často vede k invalidizaci. V souvislosti s prodlužováním střední délky života a životním stylem se s ní setkáváme stále častěji. Řešení především pokročilejších stadií je operační, spočívá v dekompresi a stabilizaci páteře. Čím pokročilejší stenóza je, tím rozsáhlejší a náročnější bývá operace. Vzhledem k vyššímu věku pacientů s pokročilou stenózou a jejich komorbiditám se často jedná o velmi rizikové výkony. Cílem naší studie je zhodnotit funkční výsledky u pacientů po operačním řešení pro LSS.

Jedná se o prospektivní studii, do které jsou zařazováni pacienti se symptomatickou lumbální spinální stenózou operovaní na naší klinice. Operační výkon je indikován na základě klinického vyšetření, RTG a MR (event.. CT) vyšetření. Operace spočívá v zadní dekompresi a eventuální stabilizaci se spondylodézou. Před operací i po operaci je provedeno neurologické vyšetření a hodnocení obtíží pacientů pomocí V.A.S., Oswestry Disability Index (ODI) a Swis Spinal Stenosis Questionnaire (SSSQ). Hodnocení je dále prováděno 6 měsíců po operaci.

Jedná se o prezentaci prvních výsledků naší studie. U většiny pacientů došlo ke zlepšení funkčních výsledků hodnoceno pomocí ODI a SSSQ. U pacientů s akutně vzniklým neurologickým deficitem došlo k jeho zlepšení.

U pacientů mladších s jedno- či dvousegmentovou stenózou jsou funkční výsledky 6 měsíců po operaci jasně zlepšeny, procento komplikací je malé. U starších (často obézních a polymorbidních) pacientů s rozsáhlejšími stenózami bederní páteře jsou funkční výsledky horší a stejně tak je i vyšší procento komplikací.

Studie byla podpořena grantem GAUK 100315 „Úloha vaskularizace v rozvoji hypertrofie ligamentum flavum a její vliv na jeho fyzikální vlastnosti u pacientů se spinální stenózou“

DEKOMPRESE ABSOLUTNÍ CENTRÁLNÍ LUMBÁLNÍ STENÓZY: DLOUHODOBÉ VÝSLEDKY

Hart R., Náhlík D., Komzák M.

Ortopedicko-traumatologické oddělení Nemocnice Znojmo

Centrální stenóza páteřního kanálu je kostní a diskoligamentózní zúžení jeho střední části. Termínem absolutní stenóza je označováno zúžení pod 10mm. Dlouho nebyla indikace k operační dekompresi jednoznačná, protože tíže spinálních klaudikací (Verbiestův syndrom) přímo nesouvisí ani se zúžením průměru, ani s plošným zmenšením páteřního kanálu. Barz v r. 2010 definoval termín „sedimentace“ nervových kořenů a v návaznosti na to v témže roce Schizas rozdělil centrální stenózu na 4 stupně, přičemž u typu C a D již v MR obrazu není okolo kořenů přítomen liquor, tedy kořeny již nemohou vleže „sedimentovat“. U stupně A a B operační dekompresi indikovaná není, u stupňů C a D ano. Naším cílem bylo zpětně zhodnotit soubor pacientů operovaných v letech 2007 – 2010 jednak z pohledu Schizasovy klasifikace a jednak z pohledu dlouhodobých výsledků.

V letech 2007–2010 operováno	28 pacientů	(13 mužů, 15 žen)
Indikace	symptomatická absolutní lumbální stenóza	
Dekomprese	centrální	10 pacientů
	kombinovaná	18 pacientů
Instrumentace	čistě rigidní	11 případů
	+ semirigidní	14 případů
	+ interspinózní	3 případy
Průměrná doba sledování	67 měsíců	(52–81 měsíců)
Průměrný věk v době operace	61 let	(51–74 let)
Hodnocení dle VAS před operací	8,1	(6–10)
Bolest i v klidu	7 pacientů	(25%)
Bolest jen při chůzi a ve stoje	21 pacient	(75%)
Pozitivní neurologický nález	4 pacienti	(14%)

K poslední kontrole se dostavilo 22 pacientů. Při zpětném dohledání MR vyšetření se ve všech těchto případech jednalo o stupeň stenózy C nebo D podle Schizase.

	min. 12 měsíců	min. 52 měsíců	
Chůze minimálně o 50 % dál	23 pacientů (82%)	15 pac. (68%)	
Hodnocení dle VAS po operaci	4,7 (1 – 10)	5,6	
Výsledky	velmi dobré	11 pacientů (39%)	9 pac. (41%)
	dobré	10 pacientů (36%)	7 pac. (32%)
	uspokojivé	4 pacienti (14%)	4 pac. (18%)
	špatné	3 pacienti (11%)	2 pac. (9%)
Komplikace	trhlina durálního vaku	3 případy (sutura 6,0 + Tissucol)	
	sanquinolentní sekrece	1 případ (V.A.C.)	

Dekomprese těžké centrální stenózy patří mezi obtížnější spondylochirurgické výkony. Ne vždy se daří vyvarovat se perforaci durálního vaku, který často při stenóze pevně srůstá s kostí a který nezřídka bývá změněn jen v pergamenovitou blanku. I přes tyto skutečnosti se jedná o výkon dávající při správné indikaci a správně zvolené technice (v kombinaci s fúzí) dobré dlouhodobé výsledky.

ODHAD RIZIKA ASEPTICKÉHO UVOLNĚNÍ A INFEKCE U TEP KYČLÍ A KOLEN

Schneiderová P. ¹, Kriegová E. ¹, Vašínek M. ², Gajdoš P. ², Dohnálek P. ², Gallo J. ³

¹Ústav imunologie LF UP Olomouc

²Fakulta elektrotechniky a informatiky VŠB-TU Ostrava

³Ortopedická klinika LF UP a FN Olomouc

Aseptické uvolnění, periprotetická osteolýza a infekce kloubních náhrad patří k nejčastějším důvodům reoperací u TEP kyčlí a kolen. V posledních letech se objevily důkazy, že vnímavost k oběma komplikacím může být podmíněna genovou predispozicí. Pokud by tomu tak bylo, mohli bychom už předoperačně stanovit pomocí prediktivních modelů pravděpodobnost selhání kloubní náhrady a nabídnout nosičům rizikových znaků specifickou péči.

Do studie jsme zahrnuli celkem 354 pacientů s TEP kyčlí a/nebo kolen (reoperaci pro aseptické uvolnění a osteolýzu prodělalo 110 pacientů; pro infekci bylo reoperováno 126 pacientů; dále jsme vyšetřili 118 pacientů, u nichž nebyla během 10 let od operace žádná tato komplikace zaznamenána, ani na RTG). Panel znaků tvořilo 25 jednonukleotidových polymorfismů (SNPs) v genech, u nichž byl dříve popsán vztah k aseptickému uvolnění a infekci (TNF, IL2, IL6, IL10, IL1b, IL-1Ra, MBL2, MMP1, FTO). Pomocí sofistikovaných analytických metod (rozhodovací stromy, relativní entropie, asociační pravidla) jsme poté hledali nejvhodnější prediktivní model pro určení rizika selhání, třídění pacientů podle výsledků panelu znaků, resp. třídění pacientů podle zájmové události (aseptické uvolnění, infekce, kontrola).

Ze všech testovaných přístupů se jako nejhodnotnější ukázala metoda relativní entropie hodnotící vzdálenost mezi dvěma pravděpodobnostními distribucemi. Největší predispoziční „váhu“ měly SNPs pro DARC (Atypical Chemokine Receptor 1, Duffy Antigen Receptor for Chemokines), MBL2 (Mannose-binding lectine), a FTO (fat mass and obesity-associated gene). Navrhli jsme vyhodnocovací algoritmus zohledňující příspěvek několika rizikových genetických znaků k identifikaci pacientů s predispozicí ke vzniku komplikací. V současnosti probíhá ověřování navrženého modelu na nezávislém souboru pacientů.

Naše studie potvrzuje, že v případě individuální vnímavosti k aseptickému uvolnění a infekci se jedná o polygenní predispozici s kumulací malých velikostí efektu. Ukazuje se, že vhodný prediktivní model musí zahrnovat příspěvek několika rizikových genetických znaků a klinických parametrů asociovaných s komplikacemi.

Studie byla podpořena grantem AZV 16-31852A

DIAGNOSTIKA INFEKCE TEP: ZHODNOCENÍ VYŠETŘENÍ ALFA DEFENSINU

Musil D., Stehlík J., Krejčí F.

Ortopedické oddělení Nemocnice Č. Budějovice

Prezentace je zaměřena na diagnostiku infektu TEP, popisuje standard nastavený v Nemocnici České Budějovice, a.s., a detailně hodnotí využití testu na alfa defensin u reoperací totální náhrady. Test na alfa defensin byl zaveden v naší nemocnici v lednu 2014. Do ledna 2016 bylo vyšetřeno 302 vzorků od 213 pacientů; 162 vzorků bylo provedeno z punktátu s přítomnou totální náhradou kloubu. Od ledna 2016 byl změněn test alfa defensinu 3 za test alfa defensinem 1. Dosud bylo vyšetřeno 67 pacientů. Práce ukazuje předběžné výsledky testu alfa defensinu 1.

STANOVENÍ ALPHA-DEFENSINU METODOU HPLC V DIAGNOSTICE INFEKČNÍCH KOMPLIKACÍ KLOUBNÍCH NÁHRAD A HNISAVÝCH ARTRITID

Melicherčík P.¹, Klapková E.², Landor I.¹, Čeřovský V.³, Jahoda D.¹

¹I. ortopedická klinika 1. LF UK a FNM Praha

²Oddělení lékařské chemie a biochemie 2. LF UK a FNM Praha

³Ústav organické chemie a biochemie Akademie věd Praha

Na našem pracovišti jsme rozvinuli metodu na stanovení alpha-defensinu za pomoci vysoce účinné kapalinové chromatografie (HPLC). Cílem studie bylo stanovit „cut off“ koncentraci, hladiny přechodové zóny alpha-defensinu k upřesnění diagnostiky infekčních onemocnění v ortopedii a traumatologii.

U 157 pacientů jsme stanovili, jestli se jedná o neinfekční, infekční, revmatologickou či reaktivní artritidu nebo o infekční komplikaci kloubní náhrady na podkladě zánětlivých markerů, klinického průběhu a výsledků kultur z kloubního výpotku.

Vždy 1 ml punktátu byl aplikován pipetou do zkumavky se 4 ml stabilizátoru. Koncentrace alpha-defensinu byla měřena metodou HPLC, výsledky koncentrací alpha-defensinu byly statisticky zpracovány.

„Cut-off“ koncentrace u artritid je 97,75 mg/l (senzitivita: 0,97, specificita: 0,87), hraniční koncentrace: 62,75 – 108,5 mg/l. U infekčních komplikací TEP je „cut-off“ koncentrace 38 mg/l (senzitivita: 0,94, specificita: 1).

Diagnostika infekcí kloubních náhrad touto metodou je jednoznačnější, ale v případě diagnostiky infekční artritidy musíme být s užitím alfa-defenzinu obezřetnější (revmatické a reaktivní artritidy, špatně diagnostikovatelné chlamydiové artritidy). Využití HPLC je velmi přínosné nejen z cenových aspektů ale i z důvodu možnosti stanovení přesných koncentrací, na jejichž základě se můžeme přiklonit k určitému terapeutickému postupu a dále máme možnost monitorace k posouzení správnosti léčby.

Studie byla podpořena Interním grantem FN Motol Moderní terapie č.: 9777 a Interním grantem FN Motol č. 6010

INFEKCE KLOUBNÍ NÁHRADY: DIAGNOSTICKÝ PŘÍNOS BIOCHEMICKÉHO VYŠETŘENÍ PUNKTÁTU

Gallo J., Svoboda M., Čech L.

Ortopedická klinika LF UP a FN Olomouc

V rámci rutinní předoperační diagnostiky odesíláme alikvotní část výpotku na biochemické vyšetření, kde se stanovuje hodnota glukózy, laktátu, CRP, interleukinu 6 a koeficient energetické bilance výpotku.

Vyšetřili jsme takto 18 pacientů s infekcí TEP (kyčlí, kolen a CKP ramena) a 57 kontrolních kloubů (31 TEP kolen a 26 TEP kyčlí). K odlišení infekčních a neinfekčních kloubů jsme použili definici infekce podle MSIS. Data jsme standardně zpracovali.

Hodnoty vyšetřovaných markerů se chovaly podle teoretických předpokladů, senzitivita a specifita vyšetření rutinního biochemického vyšetření punktátu je velmi dobrá.

Naše studie ukazuje na velmi dobrý diagnostický potenciál rutinního biochemického vyšetření kloubního výpotku. Rozhodně není důvod vyřazovat tyto jednoduché testy z klinické praxe.

Studie byla podpořena grantem AZV 16-31852A

REVIZE TEP: ANTIBIOTIKA V LÉČBĚ INFEKCE TEP

Musil D.¹, Horníková M.², Chmelík V.³, Chrdle A.³

¹Ortopedické oddělení Nemocnice České Budějovice

²Mikrobiologické oddělení Nemocnice České Budějovice

³Infekční oddělení Nemocnice České Budějovice

Práce představuje doporučení systémové antibiotické terapie pro různé patogeny při léčbě infekce totální kloubní náhrady zavedený v Nemocnici České Budějovice, a.s., který byl vytvořen na podkladě doporučení Infectious disease society of America a doporučení používaných ve Švýcarsku a Německu. Tato doporučení byla upravena na základě dostupnosti antibiotik v ČR a také po zhodnocení vlastního souboru vývoje regionální rezistence bakterií od roku 2009. Bylo provedeno posouzení patogenů působících infekcí TEP a ošetřených v Nemocnici České Budějovice, a.s. Práce přináší návod na antibiotickou léčbu podle typu bakterie a charakteru výkonu, včetně doby podávání.

KLINICKÁ ANATOMIE: NOVÝ POHLED NA ANATOMICKOU STAVBU DELTOVÉHO VAZU HLEZNA

Švagr M. ¹, Naňka O. ², Bartoníček J. ³

¹Ortopedické oddělení Nemocnice Klatovy

²Anatomický ústav 1. LF UK Praha

³Oddělení ortopedie, traumatologie a rekonstrukční chirurgie ÚVN Praha

Uvedené sdělení obsahuje historii anatomického dělení mediálního komplexu hlezna do současnosti. Komparaci světové literatury a výzkumu v této oblasti s anatomickou preparací mediální části 30 kadaverozních preparátů hlezna a nohy na Anatomickém ústavu 1. LF UK Praha. Kadaverozní preparáty byly oddělené ve střední části bérce - hlezno s nohou, v různém stádiu naložení ve formaldehydu; 15 levých a 15 pravých preparátů. V preparaci bylo postupováno stejným způsobem se zaměřením na co nejpřesnější anatomickou topografii deltového komplexu s popisem počátku a úponu vazů. Základní hypotézou, které sdělení uceleně zpracovává, je zda v anatomických publikacích uváděné lig. tibiofibulare anterius existuje? Dále potvrzení či vyvrácení doposud popisovaných částí deltového vazů od r. 1822 do r. 2016. Zároveň odpověď na otázku, zda všeobecně akceptované, tradiční dělení na povrchovou a zadní porci deltového vazů je anatomicky průkazné.

LUXAČNÍ ZLOMENINY HLEZNA: PŘEHLED POOPERAČNÍCH KOMPLIKACÍ

Marvan J., Džupa V.

Ortopedicko-traumatologická klinika 3. LF UK a FNKV Praha

Zlomeniny hlezna jsou morfoložicky i etiologicky pestrrou skupinou poranění, zahrnující postižení kostních i ligamentózních struktur. Pooperačně se mohou vyskytnout komplikace časné i pozdní, a to u závažných poranění hlezna i jednoduchých zlomenin.

Cílem sdělení je zhodnocení souboru pacientů operovaných na našem pracovišti pro zlomeninu hlezna se zaměřením na epidemiologické, morfoložické a klinické aspekty pooperačně vzniklých komplikací. Výsledky byly statisticky vyhodnoceny a porovnány s literárními údaji.

Vyšší zastoupení pooperačních komplikací bylo nalezeno u otevřených zlomenin, u pacientů s diabetes mellitus nebo u vyššího věku pacientů, ale signifikantnost vztahů byla rozdílná.

Z pozdních pooperačních stavů byli sledováni pacienti s pórázovou artrózou a synostózami hlezna.

SKRÍNING PLOCHONOŽIA U DETÍ

Sedláčková T., Babicz A., Kóňa Š.

Ortopedické oddelenie Nemocnice A. Wintera Piešťany

Pes planovalgus je získaná deformita nohy v detskom veku, ktorá je spôsobená laxicitou väzov, čo spôsobuje oploštenie mediálnej časti pozdĺžnej klenby nohy a zvýšenú valgozitu calcanea. Presná príčina nie je známa, postihnutie býva familiárne podmienené genetickou predispozíciou laxicity svalstva a multifaktoriálne podmienené vonkajšími faktormy ako je nevhodná obuv, obezita či malnutricia. Cieľom projektu bolo zhodnotiť súčasný stav populácie vo veku od 3 do 15 rokov v meste Piešťany.

Za úlohu sme si vzali vyšetriť čo najväčší počet detí v krátkom čase a tak získať relevantnú vzorku obyvateľstva. Skríning sa konal v materských a základných školách mesta Piešťany v priebehu 16 dní, kedy bolo celkovo vyšetrených 1538 detí vo veku 3 až 15 rokov. Všetky deti boli vyšetrené so súhlasom rodičov, ktorým bol spätne poslaný nález s možnosťou objednať sa na dôkladnejšie vyšetrenie a konzultáciu v ortopedickej ambulanci, kde boli deti vyšetrené za prítomnosti rodiča a následne riešené dľa stavu ochorenia. Celkovo sa na vyšetrenie v ambulanci objednalo 140 detí. Prvotný skríning sa opieral o nález plochej nohy pomocou vyšetrenia na plantograme a hodnotenie plochonožia podľa Godunova.

Z celkového počtu 1538 vyšetrených detí tvorí 54 % detí s normálnym nálezom, 37 % s nálezom I. st. a 9 % s II. st. plochonožia; III. st. netvorí ani 0,5 % z celkového počtu. Výstupom z tohto skríningu je štatistické rozdelenie stupňov pes planovalgus vzhľadom na vek a pohlavie detí.

Výsledkami tejto práce chceme poukázať na vysokú prevalenciu plochonožia u detí a najrizikovejšie vekové kategórie a pohlavie, kedy sú deti najviac postihnuté týmto ochorením. Tiež chceme poukázať na nedostatočnú diagnostiku a upriamiť pozornosť na liečbu a dispenzarizáciu týchto detí.

NAŠE ZKUŠENOSTI S OPERAČNÍ LÉČBOU STATICKÝCH DEFORMIT PŘEDONOŽÍ V OBDOBÍ 1/2012 - 12/2015

Korbel M., Šrot J.

Ortopedická klinika LF UK a FN Hradec Králové

V průběhu 4 let jsme na našem pracovišti provedli operaci u 215 pacientů pro statickou deformitu předonoží. Do souboru jsou zahrnuti pacienti operovaní pro hallux valgus, hallux varus, hallux rigidus, pes transversoplanus nebo bunion deformitu V. metatarzu v období 1/2012 - 12/2015. V této práci se zaměřujeme na indikační kritéria jednotlivých operací, výsledky operační léčby a pooperační režim. Podstatná část práce je zaměřena na komplikace jednotlivých operací a jejich řešení. Přednáška je doprovázena bohatou RTG dokumentací.

REKONSTRUKCE CHARCOTOVY NEUROPATICKÉ ARTROPATIE NOHY, STŘEDNĚDOBÉ VÝSLEDKY

Kučera T., Šrot J., Roubal J., Šponer P.

Ortopedická klinika LF UK a FN Hradec Králové

V přednášce jsou zhodnoceny výsledky rekonstrukce Charcotovy neuropatické artropatie nohy v neaktivním stadiu II. a III. typu dle Sanderse za 6 let. K rekonstrukci byly indikovány případy s plantární ulcerací na podkladě prominujícího skeletu do plosky, kde po vyčerpání konzervativní léčby byla na jiných pracovištích doporučována bérková amputace.

V období 2010 až 2015 jsme provedli 15 rekonstrukcí. Prolongací Achillovy šlachy jsme upravili plantární inklinaci patní kosti s dočasnou perkutánní stabilizací K. dráty. Následnými osteotomiemi jsme reponovali plantární dislokaci kuboidní a navikulární kosti a korigovali úhlové deformity. Mediální a laterální pilíř jsme fixovali intramedulárně pomocí 6,5mm midfoot fusion bolt DePuy Synthes a přikládali fixaci typu total contact cast na 3 měsíce s následným zhotovením individuální ortopedické obuvi. Zátěž operované končetiny byla povolována dle klinického a rtg nálezu od 3. až 4. měsíce po operaci.

Z 15 pacientů původně indikovaných k bérkové amputaci byla tato amputace nutná v 1 případě, 1 pacient zemřel na infarkt myokardu půl roku po operaci, u 2 pacientů bylo nutné provést ablací prominujícího skeletu do plosky po 1 roce od operace s dalším dobrým výsledkem, u 2 pacientů jsme odstraňovali uvolněné implantáty 3 roky od operace bez vlivu na dobrý výsledek primární rekonstrukce.

MANAGEMENT PORANĚNÍ PÁTEŘE U POLYTRAUMATIZOVANÝCH PACIENTŮ

*Křivohlávek M., Šrám J., Pazour J., Lukáš R.
Traumatologicko-ortopedické centrum KN Liberec*

Literální údaje udávají, že přibližně 5% pacientů s poraněním mozku má současné poranění páteře. Naproti tomu 25% pacientů s poraněním páteře má současné poranění mozku. Konvenční zobrazovací metody páteře byly založeny na sérii RTG snímků, s omezenou výpovědní hodnotou, zejména v oblasti horní C páteře a C-Th přechodu.

Zavedení celotělového CT scanu do základního vyšetřovacího procesu závažně poraněných pacientů výrazně zvýšilo senzitivitu vyšetření. CT vyšetření nám umožní nejen diagnostikovat a klasifikovat poranění páteře v celém rozsahu od (C1 po S5), ale stanovit i léčebnou strategii timing ošetření a to zejména v případech dalších přidružených poranění.

Autoři hodnotí vlastní soubor polytraumatizovaných pacientů ošetřených v KN Liberec s ohledem na přítomnost současného poranění páteře.

Na základě celotělového CT scanu rozdělujeme poranění páteře na stabilní, nestabilní a poranění páteře s míšními lezemi. Autoři poukazují na odlišnou strategii ošetření u izolovaných poranění páteře oproti úrazům v rámci polytraumatu.

TECHNIKY FIXÁCIE NA LUMBOSAKRÁLNEJ JUNKCII

Tisovský P., Horváth J., Novorolský K., Švec A.

I. Ortopedicko traumatologická klinika LFUK, SZU a UN Bratislava

Dosiahnutie pevnej kostnej fúzie na lumbosakrálnej junkcii predstavuje stále výzvu v spinálnej chirurgii. Panvová fixácia zohráva hlavnú úlohu pri dosahovaní tohto cieľa. Cieľom tohto prehľadu je popísať históriu a indikácie spinopelvickej fixácie, skúmať konvenčné spinopelvicke fixačné techniky, a preskúmať novšie S2-Alar-iliacké techniky a ich výsledky u dospelých a detských pacientov s deformitou chrbtice. Od zavedenia Harringtonových tyčí v roku 1960, spinálne inštrumentácie prešli obrovským vývojom. Indikácie pre spinopelvicke fixácie ako prostriedok na dosiahnutie lumbosakrálnej artrodézy zahŕňajú dlhú artrodézu (päť alebo viac segmentov chrbtice) alebo operačnú liečbu high grade spondylolistéz a korekciu zošikmenia panvy. Rôzne techniky boli popísané v priebehu rokov, vrátane Galvestonovej techniky, Jackson intrasakálnej tyče, Kostuikovej transiliackej tyče, iliackých skrutiek a S2-Alar-iliackých skrutiek. Moderné iliacké skrutky a S2-Alar-iliacké skrutky sú spojené s pomerne nízkou mierou pseudoartrózy. Súhrnne, tieto techniky poskytujú výkonné spôsoby pre získanie kontroly nad panvou pri uľahčení lumbosakrálnej artrodézy.

POUŽITIE SPINÁLNYCH IMPLANTÁTOV PRI PORANENIACH PANVOVÉHO KRUHU

Božík M.¹, Švec A.¹, Gajdoš R.²

¹I. ortopedicko-traumatologická klinika LF UK, SZU a UN Bratislava

²II. klinika úrazovej chirurgie SZU a FNŠP Banská Bystrica

Dizajn moderných spinálnych implantátov umožňuje pevnú fixáciu implantátu v kosti, realizáciu efektívnych reпозиčných manévrov a dostatočnú stabilitu ich konštrukcie. Kostné koridory panvy predstavujú ideálne miesto pre zavedenie pedikulárnych skrutiek veľkých rozmerov, prostredníctvom ktorých je možné manipulovať celou hemipelvis a následne celú konštrukciu pevne fixovať. V literatúre bolo popísaných viacero typov konštrukcií spinálnych implantátov pri poraneniach panvového kruhu ako sú TIFI (Transiliac Internal Fixator), INFIX, rôzne typy spinopelvických fixácií. Autori prezentujú vlastnú skúsenosť s použitím spinálnych implantátov pri poraneniach panvového kruhu a spinopelvických disociáciách.

LUMBOPELVICKÁ FÚZE U NESTABILNÍCH PORANĚNÍ LS JUNKCE

*Skála-Rosenbaum J., Džupa V., Douša P., Krbec M.
Ortopedicko-traumatologická klinika 3. FL UK a FNKV Praha*

Nestabilní zlomeniny pánevního kruhu zřídka vedou ke spinopelvické disociaci. Léčba luxačních zlomenin sakra spojených s lumbopelvickou instabilitou a často i syndromem kaudy je velmi obtížná a je spojena s celou řadou komplikací.

Autoři prezentují devět pacientů operovaných pro lumbopelvickou disociaci s minimálním sledováním 12 měsíců. K lumbopelvické fúzi byli indikováni pacienti s bilaterální lézí typu B a s lézí typu C dle Islerovy klasifikace. U posledních třech pacientů byla použita peroperační CT navigace. Gibbonsovo skóre bylo použito ke zhodnocení neurologického nálezu jeden rok po operaci.

Průměrný věk pacientů byl 42 let (26-61 let), většinu tvořily ženy (6). Ve všech případech došlo k poranění následkem vysokoenergetického úrazu. U šesti pacientů byl zaznamenán neurologický deficit různého rozsahu, který se částečně upravil v jednoročním sledování. V jednom případě došlo k rozvoji pakloubu, u ostatních došlo ke zhojení v průměru za 4,3 měsíce. Ve dvou případech bylo přistoupeno k revizi pro povrchový časný infekci.

Na základě zkušeností s tímto raritním úrazem je možné poznatky shrnout v tato doporučení: je vhodná spolupráce pánevního chirurga a spondylochirurga, nutný důraz na správný timing operace, vždy 2+2 šrouby do lopat kosti kyčelních a pokud možno 2 příčnický pro větší stabilitu, použití instrumentária speciálně vyrobené pro lumbopelvickou fúzi (kombinace transpedikulární fixace a iliackých šroubů) a s výhodou používáme peroperační CT navigaci. Ta přináší urychlení výkonu, větší přesnost zavedených šroubů a nulovou radiační zátěž pro personál.

Studie byla podpořena strukturálními fondy Evropské unie, OPP Konkurenceschopnost CZ216/3100/24018

BIOMECHANICKÁ STUDIE MODIFIKOVANÝCH MINIINVAZIVNÍCH FIXACÍ U NESTABILNÍCH TRANSFORAMINÁLNÍCH SAKRÁLNÍCH ZLOMENIN

Salášek M.^{1,2}, Lobovský L.², Hartlová J.³, Krystek J.², Pavelka T.¹, Weisová D.^{1,2}, Křen J.², Tupý R.⁴, Ferda J.⁴

¹Klinika ortopedie a traumatologie pohybového ústrojí LF UK a FN Plzeň

²Nové technologie pro informační společnost Fakulty aplikovaných věd ZČU Plzeň

³Katedra mechaniky Fakulty aplikovaných věd ZČU Plzeň

⁴Klinika zobrazovacích metod LF UK a FN Plzeň

Vertikálně nestabilní transforaminální sakrální zlomeniny lze miniinvazivně stabilizovat pomocí následujících modifikovaných fixací: dvojitého transiliakálního vnitřní fixátoru (DTIFI), dvou transiliakálních dlah (2TP), dvou paralelně zavedených ISS (ISS), kombinací TIFI a ISS se závitěm jen na konci šroubu (TIFI+ISS), resp. se závitěm po celé délce šroubu (TIFI+ISS1), supraacetabulárně zavedeným TIFI (TIFI(A)) a klasicky zavedeným transiliakálním vnitřním fixátorem (TIFI) – podle Füchtmeiera. Cílem práce bylo srovnání poměrů tuhosti u 7 typů fixací transforaminálních zlomenin.

Pro studii byly použity plastové modely mužské pánve (Sawbones 1301). Intaktní modely byly zatěžovány silou 300 N v oblasti báze, poté byla vytvořena pravostranná kompletní transforaminální zlomenina bez kominutivní zóny (61-C1.3, Denis II), která byla postupně fixována vždy jednou z výše uvedených 7 fixací. Přesnost implantace fixací byla posuzována na HRCT skenech. Modely s fixací byly zatěžovány do 500 N (v oblasti báze kosti křížové). Při zatěžování byly měřeny dislokace v oblasti střední části segmentu S1, pro jejich měření byl jednak použit stereofotogrammetrický systém ISTRa, jednak přímá extenzometrie.

Z křivek zátěž/dislokace byly lineární regresní analýzou určeny tuhosti fixací, poměr tuhosti byl získán vztahem na tuhost intaktní pánve. Průměrné hodnoty poměrů tuhosti byly vyhodnoceny ANOVA testem s Bonferroniho korekcí pro mnohonásobné post hoc komparace (významné $p < 0,05$).

Při měření byly získány následující průměrné hodnoty poměrů tuhosti ($\pm 1s$):

ISS $0,915 \pm 0,005$, TIFI-ISS1 $0,875 \pm 0,020$, TIFI-ISS $0,871 \pm 0,009$, 2TP $0,814 \pm 0,043$, DTIFI $0,780 \pm 0,016$, TIFI(A) $0,766 \pm 0,030$, TIFI $0,702 \pm 0,020$. Při mnohonásobné post hoc komparaci byly rozdíly mezi fixacemi vysoce významné ($p < 0,0001$) kromě srovnání ISS vs. TIFI+ISS ($p = 0,0019$), ISS vs. TIFI-ISS1 ($p = 0,0056$), TIFI (A) vs. 2TP ($p = 0,0005$), 2TIFI vs. 2TP ($p = 0,0450$), statistická ekvivalence byla prokázána u TIFI-ISS vs. TIFI-ISS1 ($p = 1,0000$)

a dále při komparaci TIFI(A) a DTIFI.

Všechny uvedené modifikace fixací umožňují kvalitní stabilizaci transforaminálních zlomenin. I když ISS vykazují nejvyšší tuhost, jejich implantace je při paralelním zavedení spojená s rizikem zvýšené komprese segmentu S1, a tak vyšším rizikem neurovaskulárního poranění. Dle biomechaniky byla prokázána ekvivalence supraacetabulárně zavedeného TIFI a dvojitého TIFI, dále významně vyšší stabilita supraacetabulárně zavedeného TIFI oproti klasickému zavedení. Přidání 1 ISS k TIFI vysoce významně zvyšuje tuhost fixace, v případě použití iliosakrálního šroubu se závitěm po celé délce tato kombinovaná fixace není spojena s kompresí oblasti S1. Pro použití uvedených fixací i u kominutivních zlomenin jsou zapotřebí další studie na kompozitním modelu.

Studie byla podpořena granty LO1506 MŠMT ČR a SGS-2016-059

LÉČBA OSTEOID OSTEOMU METODOU RADIOFREKVENČNÍ ABLACE (RFA)

Prokeš L.¹, Procházka E.¹, Brtková J.²

¹Ortopedická klinika LF UK a FN Hradec Králové

²Radiologická klinika LF UK a FN Hradec Králové

Autoři v přednášce chtějí prezentovat na souboru pacientů léčbu osteoid osteomu metodou RFA se zdůrazněním výhod oproti chirurgické léčbě.

Principem metody je termická koagulační nekrosa tkáně kolem konce zavedené elektrody (jehly), vzniklá rychlým kmitáním iontů při střídavém proudu 480 kHz. Druhá elektroda je přilepená na kůži pacienta, který se tak stává součástí obvodu. Jedinou kontraindikací je proto implantovaný kardiostimulátor. Ložiska je většinou možno dosáhnout pouze v analgosedaci a lokální anestezii, do celkové anestezie se pacient uvádí až na vlastní ablaci. Vzniklé ložisko nekrosy má velikost 1 – 3 cm (dle typu jehly a doby ablace), větší je možno destruovat změnou polohy jehly. Výkon se provádí většinou pod CT, u měkkotkáňových ložisek možno i pod UZ, výrobce nabízí i instrumentárium pro ablaci na MR.

CHRONICKÁ NESTABILITA LOKTE A JEJÍ ŘEŠENÍ

*Vališ P., Hořák J., Rouchal M., Novák J., Otaševič T.
Ortopedická klinika LF MU a FN Brno*

Chronická recidivující nestabilita lokte je spíše vzácným postižením loketního kloubu. Může vzniknout následkem úrazu, chronickou mikrotraumatizací nebo iatrogeně. Primárními stabilizátory lokte, které bývají poškozeny při nestabilitě, jsou postranní vazy. Dalšími stabilizátory jsou dány tvarem ulnohumerálního skloubení, svaly přesahujícími loketní kloub a hlavička radia. Základní dělení chronické nestability lokte je posterolaterální rotační, valgózní a varózní posteromediální rotační. Typ nestability záleží na poškozených strukturách.

Terapie je možná konzervativní i operační, kdy záleží na typu a tíži nestability. Základem konzervativní léčby je naložení ortézy v postavení, které je odlišné pro různé typy postižení. Operační léčba chronické nestability lokte spočívá v rekonstrukci postranních vazů šlachovým štěpem.

Kazuistika pojednává o pacientce, u které se rozvinula chronická valgózní nestabilita lokte po traumatu, konzervativně léčené zlomenině proximálního radia. Klinické a zobrazovací vyšetření potvrdilo lézi vnitřního postranního vazivového komplexu. Konzervativní terapie byla zcela bez efektu. Následně byla provedena rekonstrukce vnitřního postranního vazů šlachovým štěpem m. tibialis posterior.

V tomto sdělení bychom chtěli referovat o řešení této nestability a ukázat i výsledky tohoto operačního řešení.

NOVÝ PŘÍSTUP V LÉČBĚ BOLESTI POMOCÍ HILTERAPIE

Buzek J., Zmeškalová M.

Rehabilitační ústav Kladruby

Hilterapie (High Intenzity Laser Therapy) je neinvazivní terapeutická metoda, založená na vysoko intenzivní laserové emisi. Je tak docíleno protizánětlivého, biostimulačního a zejména analgetického efektu i v hluboce uložených tkáních. Tato terapie má minimální kontraindikace, je rychlá a s téměř okamžitým účinkem.

V přednášce jsou uvedeny nejprve obecné informace o Hilterapii s využitím zejména jejího analgetického účinku. **Dále jsou rozebrána témata, jako např. vertebrogenní algický syndrom, failed back surgery syndrom nebo atróza, s výsledky účinku terapie na našem pracovišti v podobě klinické studie a případových studií.** Jak již bylo zmíněno, zaměřuji se na ovlivnění bolesti u daných diagnóz, která byla snímána v průběhu celého roku 2015 pomocí analgetické škály bolesti (VAS).

I přes negativa snímání dat (první výsledky; potíže s objektivizováním bolesti) výsledky jasně dokladují, že hilterapie je bezpečnou metodou s brzkým a dlouhotrvajícím analgetickým efektem.

AMPUTACE VERSUS REPLANTACE KONČETIN

Skála-Rosenbaum J., Džupa V., Douša P.

Ortopedicko-traumatologická klinika 3. LF UK a FNKV Praha

Technika amputací u těžkých poranění končetin byla rozvinuta nejvíce během světových válek. S nástupem mikročirurgie došlo k dramatickému nárůstu počtu záchranných operací, často však s ne plně uspokojivým výsledkem. Primární vždy zůstane záchrana života pacienta, teprve potom následuje možná záchrana končetiny a její funkce. V posledních letech je zdůrazňován rozdílný přístup při záchraně horní končetiny. Na rozdíl od dolní končetiny žádná protéza nenahradí její funkci, dobře je tolerován zkrat, a tak při včasném a rychlém výkonu u čistého úrazu přistupujeme primárně k vnitřní osteosyntéze.

Bylo vytvořeno množství indikačních schémat, která mají vytvářet podklad pro rozhodování o záchraně končetiny či primární amputaci. Většina schémat, včetně nejpoužívanějšího MESS, má relativně vysokou specifitu, ale nízkou senzitivitu pro amputaci, tedy nelze dosáhnout vysokého skóre k amputaci bez cévního poranění. Jako nevhodná se jeví Gustilova klasifikace otevřených zlomenin, která hodnotí pouze krytí měkkých tkání a riziko infekce. Pro praxi jsou přínosná jednoduchá Langeho kritéria k amputaci. Mezi absolutní řadí IIIC otevřená zlomeniny s kompletní nervovou lézí a zhmoždění měkkých tkání s ischémií přes 6 hodin. Na základě našich zkušeností k tomu přiřazujeme degloving nohy a hlezna s patou. U všech ostatních úrazů je třeba posuzovat možnost záchranné operace vs. amputace přísně individuálně. Žádné indikační schéma nemá absolutní platnost a mělo by být použito pouze jako pomocný nástroj v zásadním rozhodování.

PROBLEMATIKA OŠETŘENÍ PERIPROTETICKÝCH FEMORÁLNÍCH ZLOMENIN TYPU VANCOUVER B2 A B3

*Ženčica P., Motyčka J., Heger J., Burda J.
Ortopedická klinika LF MU a FN Brno*

Počet periprotetických femorálních fraktur (PFF) po TEP kyčelních kloubů vzrůstá s rostoucím počtem primoinplantací. Současná incidence se udává v rozmezí 0,4-2,1%. Závažnost těchto zlomenin spočívá v náročnosti operačního výkonu, ve vyšším věku a polymorbiditě pacientů.

Zhodnotili jsme soubor 49 PFF typu B2 a B3 dle Vancouverké klasifikace ošetřených v období od 11/1996 – 1/2016 reimplantací revizní femorální komponenty (RA) nebo otevřenou repozicí a vnitřní fixací (ORIF). Primární cementovanou endoprotézu mělo 44, necementovanou 5 a předchozí revizní operaci 8 pacientů.

Průměrný věk pacientů byl 72 let, průměrný interval od primoinplantace 220 měsíců, typ B2 – 32krát, B3 – 17krát. Necementovanou RA v kombinaci s lanky jsme použili 26krát, cementovanou RA 6krát, kombinaci cementované RA a dlahové osteosyntézy 6krát. dlahovou osteosyntézu samotnou nebo v kombinaci s lanky 7krát, osteosyntézu lanky 3krát a extrakci femorální komponenty jednou pro infekci. U všech pacientů jsme primárně aplikovali spongioplastiku (SP). Průměrný operační čas byl 187 min., průměrná krevní ztráta 1760 ml, průměrná doba radiologického zhojení 10 měsíců. Reoperace pro selhání dlahové osteosyntézy se SP 3krát – B3, opakovaná luxace po RA 5krát, jednou s nutností další reoperace, luxace po ORIF jednou – B3, opakovaná SP po ORIF 2krát – B2. Infekt po RA 2krát, u jednoho přetrvává chronická píštěl s nálezem MRSA, po ORIF jednou.

Terapie zlomenin typu B2 a B3 je vzhledem k uvolnění dířku endoprotézy a kostnímu defektu problematická, prioritu zaujímá RA se SP. Je nutné odlišení zlomenin typu B1 a B2 k minimalizaci selhání ORIF.

OSTEOSYNTÉZY PERIPROTETICKÝCH ZLOMENÍN: DOBRÉ, ZLÉ A HROZNÉ

Gajdoš R., Holas M., Rausch R., Hříň T.

II. klinika úrazovej chirurgie SZU FNŠP F. D. Roosevelta Banská Bystrica

S nárastom počtu implantovaných endoprotéz bedrového a kolenného kĺbu rastie aj počet periprotetických zlomenín. Liečba týchto zlomenín je technicky náročná a vyžaduje presnú diagnostiku, dokonalé predoperačné plánovanie a precíznu operačnú techniku. Autori v prednáške analyzujú súbor 34 pacientov s periprotetickou zlomeninou liečených na II. klinike úrazovej chirurgie SZU v Banskej Bystrici počas päť ročného obdobia.

Z uvedeného počtu došlo k zlyhaniu osteosyntézy u 4 pacientov, čo predstavuje 11,7% liečených pacientov. Po retrospektívnom zhodnotení zdravotnej a röntgenovej dokumentácie autori došli k záveru, že zlyhania osteosyntéz periprotetických zlomenín pramenia z nedokonalého predoperačného plánovania a z neho prameniacich suboptimálnych technických riešení. Na základe analýzy týchto pacientov autori odporúčajú realizovať tieto osteosyntézy plánovane, po dokonalom zvážení všetkých okolností založených na posúdení pacientových nárokov na končatinu, charakteristiky zlomeniny a skúseností operátora. Súčasne sumarizujú najdôležitejšie princípy osteosyntéz periprotetických zlomenín, ktoré je potrebné dodržiavať, aby sa predišlo ku komplikáciám často s katastrofickými následkami pre pacienta.

SELHÁNÍ ÚHLOVĚ STABILNÍCH IMPLANTÁTŮ U PERIPROTETICKÝCH ZLOMENIN FEMURU

Luňáček L., Frič V., Košťál R., Klézl Z. Jr.

Ortopedicko-traumatologická klinika 3. LF UK a FNKV Praha

Periprotetické zlomeniny femuru při totální náhradě kyčelního nebo kolenního kloubu mohou přinášet významné terapeutické problémy. Cílem léčby je stabilní osteosyntéza s možností časně mobilizace pacienta. Dlahová osteosyntéza v léčbě femorálních periprotetických zlomenin zůstává zlatým standardem, v současnosti je primární metodou volby úhlově stabilní implantát. Zásadní je repozice zlomeniny, pokud nelze korektně provést nepřímo, neváháme použít limitovaný nebo zcela otevřený přístup. Je nutné se vyhnout malpozici se změnou orientace kloubní linie, zvláště u zlomeniny distálního femuru. Perioperačně je nezbytné použít RTG C-rameno ke kontrole repozice a umístění implantátu v obou projekcích. Umístění implantátu musí umožňovat optimální zavedení šroubů do obou hlavních fragmentů. Optimální je použití delšího implantátu a bikortikálního zavedení šroubů, kratší pracovní délka dlahy může vést ke koncentraci napětí a únavovému lomu i u masivního titanového implantátu, stejný efekt může vzniknout při zavedení konvečních šroubů po šroubech zamčených. Při axiálním přetížení vidíme zlomeniny zamykacích šroubů v krčku těsně u dlahy.

V naší přednášce jsme zhodnotili 185 periprotetických zlomenin femuru, ošetřených na našem pracovišti v letech 2006 až 2015. Vyloučili jsme všechny zlomeniny s uvolněnou endoprotézou, a dále hodnotili pouze zlomeniny ošetřené úhlově stabilními implantáty typu, u kterých došlo k selhání implantátu.

Možné příčiny selhání rozebíráme na jednotlivých kasuistikách a RTG dokumentaci. Závěrem formulujeme kroky k dosažení optimálního výsledku osteosyntézy u periprotetických zlomenin femuru. Stejně jako u kloubních náhrad doporučujeme provádět pravidelné klinické kontroly spolu s RTG snímky a včasnou indikací biologickém stimulace dekortikací a spongioplastikou můžeme předejít u těchto zlomenin možnému selhání korektně provedené osteosyntézy. Je nutné pečlivé předoperační plánování a znalost limitů použitého implantátu, stejně jako operační techniky.

PERIPROTETICKÉ ZLOMENINY U TEP KOLENA V NAŠEM SOUBORU

Dubec J., Jíra R., Pazdírek P.

Ortopedické oddělení Nemocnice Tábor

Stoupající incidence periprotetických zlomenin u endoprotézy kolenního kloubu souvisí jak s rostoucím počtem implantací, tak s vyšší střední délkou života. Ta sebou přináší i četné rizikové faktory, například osteoporózu.

Periprotetické zlomeniny postihují častěji ženy, většinou vznikají následkem nízkoenergetického poranění.

V oblasti endoprotézy kolenního kloubu se s periprotetickými zlomeninami setkáváme častěji na distálním femuru, méně na proximální tibií.

Léčba je převážně operační. Rozhodnutí o zvoleném způsobu ošetření zlomeniny závisí na umístění linií lomu a stabilitě endoprotézy na periferním fragmentu. Je-li endoprotéza stabilní a neuvolněná, lze využít některou z metod osteosyntézy. Na našem pracovišti nejčastěji volíme osteosyntézu NCB dlahou. Zasahuje-li zlomenina do endoprotézy a její komponenta je uvolněná, pak je nutné přistoupit k revizní operaci.

V této přednášce prezentujeme klinické a rentgenologické výsledky a zkušenosti našeho pracoviště s léčbou periprotetických zlomenin endoprotézy kolenního kloubu s využitím zamykatelných, úhlově stabilních dlah.

PERIIMPLANTÁTOVÉ ZLOMENINY NA NAŠOM PRACOVISKU

Hajník J.

Traumatologické oddelenie NsP Michalovce

Autor vo svojej prednáške poukazuje na problematiku zlomenín vzniknutých po osteosyntéze zlomenin už v minulosti pri už zavedenom implatáte - osteosyntetickom materiáli. Snaží sa analyzovať ich patogenézu, ukazuje ich riešenia v podmienkach „okresnej nemocnice“ a dosiahnuté výsledky.

DLAHOVÁ OSTEOSYNTÉZA PERIPROTETICKÝCH SUPRAKONDYLICKÝCH ZLOMENIN KOLENNÍHO KLOUBU

*Ženčica P., Motyčka J., Heger J., Ryba L.
Ortopedická klinika LF MU a FN Brno*

Četnost výskytu periprotetických zlomenin (PPZ) po TEP kolenního kloubu se udává mezi 0,3% - 2,5%, při revizních operacích 13%, poruchy hojení v 9%. Nejčastěji se jedná o suprakondylické zlomeniny (1 - 4 %).

V období od 4/2005-2/2016 jsme ošetřili celkem 37 PPZ po TEP kolenního kloubu, z toho 35 suprakondylických a dvě tibiální. Zlomeniny femorální dle Su et al. s doplněním subtypů dle Krbec et al.: typ IA - 2krát, IIA - 4krát, IIB - 7krát, IIC - 7krát, IIIA - 2krát, IIIB - 5krát, IIIC - 8krát. Průměrný interval mezi primoimplantací a úrazem byl 78 měsíců; 22 zlomenin bylo ošetřeno pomocí LISS dlahy, 9 pomocí NCB dlahy, dvě zlomeniny byly ošetřeny kombinací LISS + zevního fixátoru z důvodu defektní tříštivé zóny suprakondylárně, dvě klasickou dlahou, jedna zlomenina tahovými šrouby a jedna revizní femorální komponentou. Primární spongioplastika byla u 27 pacientů, sekundární u 6 pacientů. Průměrná doba sledování byla 47 měsíců.

Kostní zhojení se zřetelnými radiologickými známkami bylo dosaženo průměrně po 7,5 měsících u 29 zlomenin a průměrně 48 měsíců u 7 zlomenin s nutností reoperace. Průměrný rozsah pohybu po zhojení byl 90° (30° - 130°) flexe.

Osteosyntéza LISS nebo NCB dlahou je efektivní metoda osteosyntézy suprakondylických PPZ. Spongioplastika je nezbytná součástí ošetření tříštivých a defektních zlomenin, reoperací při prodlouženém hojení nebo pakloubů.

3-D NÁHRADA KOSTNÍ TKÁŇE NA PODKLADĚ KULTIVACE HMSC NA NANOVLÁKNOVÉM NOSIČI A ANORGANICKÉ MATRIX

Krbec M.¹, Plíšťil L.², Matoušková E.², Mandys V.³, Ježek J.¹, Džupa V.¹

¹ Ortopedicko-traumatologická klinika 3. LF UK a FNKV Praha

² Centrum aplikované bioimplantologie FNKV Praha

³ Ústav patologie 3. LF UK a FNKV Praha

Cílem práce bylo vyvinout trojrozměrnou kompozitní náhradu kostní tkáně na bázi degradabilního kompozitu organického nanovláknového nosiče a anorganické matrix a její následné osídlení hMSC diferencovanými na osteocyty.

Proces kostního hojení je stále předmětem zkoumání. Obecně užívané metody náhrady kostní tkáně, jako kostní cement nebo kovové endoprotézy, dokonce i autologní nebo alogenní kostní štěpy se jeví z mnoha známých důvodů jako problematické a obsolentní. Anorgancké substituenty na bázi hydroxyapatitu se v poslední době užívají častěji. Ty jsou prorůstány vlastními kostními buňkami příjemce a kostní remodelace pozvolna postupuje.

Náš přístup vyvinul aktivní substituci kostní tkáně s použitím nanovláknové technologie pro nosič z PCL s přidáním hydroxyapatitu a kolonizaci obou komponent hMSC, které mají schopnost diferenciaci na osteocyty. Vyvinutý kompozit zahrnuje všechny nezbytné komponenty pro kostní hojení (anorganické i buněčné) a rovněž formuje prostorově orientovanou 3-D strukturu. Pro výrobu nosiče jsme použili Polykaprolakton molekulové váhy 70,000 pro formaci nanovláken pomocí elektrostatického spinningu s využitím metody NanospiderTM.

Jako anorganickou komponentu jsme použili ortho-fosfát-kalcium silikát s velikostí krystalů 1-2 mm, kterými byla nanovláknová membrána pokryta. Obě komponenty byly k sobě spojeny adhezivním lepidlem na bázi fibrinu.

Kultivované hMSC v koncentraci 1.2×10^4 /cm² byly pomnoženy in vitro a poté kultivovány v expanzním médiu. HMSC porostly jak PCL membránu, tak Si-CaP krystaly.

Vyvinutá kompozitní 3-D struktura je schopna po kolonizaci kultivovanými buňkami sloužit jako třírozměrná náhrada kostní tkáně.

SPONGIOPLASTIKA U OPEN WEDGE OSTEOTOMIE TIBIE

*Dygrýnová M., Uvízl M., Lošťák J.
Ortopedická klinika LF UP a FN Olomouc*

Open wedge osteotomie tibie (OWOT) představuje jednu z možností operačního řešení varózní deformity kolena při mediální unikompartmentální osteoartróze kolena. Různé techniky této operace se liší způsobem fixace osteotomie a použitím kostního štěpu (alograf vs. autograf). Od roku 2009 byla na Ortopedické klinice Fakultní nemocnice Olomouc (FNOL) vytvořena metodika pro OWOT s užitím alospongioplastiky (hlavice femuru) – užitím solidního klínu a spongiosních „chipsů“ s fixací osteotomie mediálně uloženou L-dlahou. Na Ortopedické klinice FNOL bylo v období od ledna 2009 do června 2016 odoperováno 162 OWOT u 149 pacientů (průměrný věk $54,0 \pm 7,1$ let; velikost korekce $10,0 \pm 1,7$ mm). U 3 pacientů (1,9 %) došlo k vytvoření pakloubu a 10 pacientů (6,2 %) již podstoupilo TEP kolena.

OWOT zachovává biologický kolenní kloub a udržuje dlouhodobě dobrou funkci dolní končetiny. Tato technika je relativně jednoduchá, časově a finančně (v případě vlastní kostní banky) nenáročná. Nevyžaduje doplňující výkon na fibule a zkracuje celkovou dobu imobilizace.

REIMPLANTACE TEP KYČELNÍHO KLOUBU U PACIENTŮ NAD 75 ROKŮ VĚKU

Šponer P., Zítka D., Kučera T., Pellar D.

Ortopedická klinika LF UK a FN Hradec Králové

Vzhledem k rostoucímu počtu primoimplantací spolu s demografickým vývojem v ekonomicky vyspělých zemích lze očekávat rostoucí počet reimplantací endoprotéz kyčelního kloubu u seniorů. Revizní operace je přitom oproti primoimplantaci kloubní náhrady náročnější operační výkon, který je zatížen vyšší četností komplikací. Cílem sdělení je zhodnocení výsledků reimplantací endoprotézy kyčelního kloubu provedených na našem pracovišti u pacientů starších 75 let.

Provedena byla retrospektivní analýza prospektivně zaznamenávaných dat ze zdravotnické dokumentace u pacientů, kterým byla v letech 2010 až 2014 reimplantována totální endoprotéza kyčelního kloubu. Do hodnoceného souboru byli zahrnuti pouze pacienti, kteří v době operační intervence dosáhli 75 roků věku nebo byli starší. Vedle klinického a rentgenologického hodnocení výsledků byl u seniorů sledován výskyt komplikací.

Ve sledovaném období jsme reimplantovali totální náhradu kyčelního kloubu u 55 pacientů (13 mužů a 42 žen), u dvou pacientů byl uvedený výkon proveden oboustranně. Průměrný věk našich pacientů v době operace byl 79 roků (75 – 90 roků). Tato věková kategorie je charakterizována zvýšeným výskytem řady interních onemocnění, která snižují toleranci operační zátěže, obvyklá je též horší spolupráce při rehabilitaci s prodloužením pobytu v nemocnici.

Z hlediska výskytu komplikací jsme zjistili jejich signifikantně čtenější výskyt ve skupině reimplantací provedených z akutní traumatologické indikace při periprotetických zlomeninách oproti elektivně indikovaným výkonům.

TC JAMKA PRO ŘEŠENÍ VELKÝCH DEFEKTŮ KOSTI

Šťastný E., Trč T.

Klinika dětské a dospělé ortopedie a traumatologie 2. LF UK a FNM Praha

Cílem naší prezentace je zhodnocení střednědobých až dlouhodobých výsledků a doložení základních kritérií kvalitního revizního implantátu: bezpečného překlenutí defektního acetabula, docílení spolehlivé primární fixace revizní jamky, dosažení dobré sekundární stability s dokladovatelnou osteointegrací jamky a prokázání remodelace transplantované kostní tkáně v oblasti defektů a prostorů mezi žebry implantátu.

Zhodnotili jsme 36 pacientů (38 jamek), kteří podstoupili revizní operaci kyčelního kloubu v letech 2004 až 2010. Průměrná doba sledování byla 8,2 roku. Postavení a osteointegraci implantátu jsme posuzovali digitální radiografií, remodelaci transplantované kostní tkáně v oblasti defektů a mezi žebry implantátu počítačovou tomografií s redukcí artefaktů v okolí kovového materiálu (Aquilion 64 - Toshiba Medical Systems), klinické výsledky pak dle Harrise.

Dle RTG hodnocení u 29 pacientů byla osteointegrace revizní jamky dobrá, v 6 případech s radiolucenční linií v zóně III dle DeLeeho. Informovaný souhlas s CT vyšetřením pánve podepsalo 25 pacientů našeho souboru. Vždy jsme prokázali remodelaci kostní tkáně v prostoru mezi žebry implantátu, přítomnost kostních cyst nebyla zaznamenána, kostní defekty po aplikaci autologní spongioplastiky byly u sledovaných pacientů prostavěny. U 8 pacientů jsme potvrdili vrůst vazivové tkáně v rozmezí 2 - 4 mm v oblasti konvexity jamky. Jedenkrát došlo k uvolnění jamky a její proximální migraci na podkladě hlubokého infektu. Průměrná hodnota HHS vzrostla z předoperační 39,5 na 84,5. Předoperačně byl stav kyčelního kloubu hodnocen 30krát jako špatný, u 8 operantů jako uspokojivý. V období závěrečného hodnocení 8 pacientů dosáhlo výborného výsledku, u 21 osob byl funkční stav kloubu velmi dobrý, u 6 uspokojivý a u 3 špatný.

Hodnocením střednědobých až dlouhodobých výsledků získáváme údaje, které jsou z hlediska funkce kloubu srovnatelné s obdobnými soubory prezentovanými v literatuře. Kvalitní primární fixace revizní jamky přímo podmiňuje i fixaci sekundární, tedy osteointegraci. Objektivně prokázat míru remodelace kostní tkáně v okolí žeber TC jamky je bez provedení revizní operace velmi složité. CT s redukcí artefaktů má výrazně vyšší senzitivitu než RTG vyšetření. Spolehlivě lze prokázat osteolytická ložiska v okolí acetabula, dále pak odlišit vazivovou mezivrstvu od kvalitní kostní tkáně. Konstrukce TC jamky přispívá ke zlepšení podmínek při nutnosti další reoperace v oblasti acetabula.

VÝSLEDKY REVIZNÍ NÁHRADY ACETABULA IMPLANTÁTY TRABECULAR METAL

Luňáček L., Džupa V., Frič V., Váchal J. Jr.

Ortopedicko-traumatologická klinika 3. LF UK a FNKV Praha

Revize acetabulární komponenty s minimální kostní ztrátou může být technicky jednoduchým výkonem. Při větších a velkých kostních defektech se často jedná o velmi obtížně technicky řešitelnou situaci, historicky se používali různé techniky – podpurné dlahy, impakční kostní štěpování, jumbo implantáty nebo strukturální štěpy. V poslední době je v popředí použití implantátů z materiálů typu trabecular metal. Dostupné jsou implantáty vyrobené z titanu nebo tantalů. V našem sdělení se zaměřujeme zkušenosti s použitím tantalových implantátů, jedná se o biomateriál vyrobený s porézního tantalu s 3D strukturou, porozita je podobná spongiozní kosti umožňující dobrou integraci, elastický modul je také podobný kosti více než ostatní kovy používané v ortopedii, výhodou je vysoký koeficient tření, který umožňuje vynikající primární stabilitu implantátu.

Na našem pracovišti jsme v letech 2011 až 2015 použili tento materiál při revizních operacích TEP kyčle u 23 pacientů (12 mužů a 11 žen), průměrný věk v době operace činil 70,3 let a průměrná doba od předchozí implantace byla 8,5 roku (17 měsíců – 26 let). Průměrná doba sledování po revizní operaci činila 17 měsíců (6 – 30 měsíců). Důvodem revizní operace bylo v 15 případech aseptické uvolnění a u 8 případů byl důvodem hluboký periprotetický infekt, u 12 pacientů jsme současně vyměnili dřív. Rozsah defektů byl vyhodnocen podle Paproskyho schématu, nejvíce bylo defektů typu 2B u 7 pacientů a typu 3A u devíti pacientů. Klinicky byl soubor zhodnocen klasickým Harris Hip Score – předoperačně činilo 45,4 (0 – 69,3) a pooperačně došlo k vzestupu na průměr 74,7 (50,5 – 89), rozdíl činil 29 bodů. V našem soboru jsme do této doby neměli recidivu infektu, u jednoho pacienta byla nutná reoperace pro malpozici (uvolnění augmentace na pooperačním RTG snímku) a 2krát jsme revidovali hematoma v ráně.

Závěrem je možno říci, že na základě zkušeností s menším souborem pacientů s relativně krátkou dobou sledování je možno konstatovat, že implantáty typu trabecular metal splňují všechny mechanické předpoklady pro použití v revizních operacích acetabula (porozita, koeficient tření). Modularita systému umožňuje rekonstrukci i velkých defektů, obnovení centra rotace a délky končetiny. K potvrzení dobrých výsledků je třeba dlouhodobějšího sledování.

FLOATING HIP: NAŠE ZKUŠENOSTI S LÉČENÍM

Pavelka T., Weisová D., Salášek M.

Klinika ortopedie a traumatologie pohybového ústrojí LF UK a FN Plzeň

Cílem prezentace je retrospektivní zhodnocení výsledků operačního léčení pacientů se současným poraněním femuru a acetabula nebo pánevního kruhu.

V letech 2005 až 2013 jsme na našem pracovišti ošetřili 54 pacientů se současným poraněním pánve nebo acetabula se současnou zlomeninou stehenní kosti. Soubor tvořilo 35 mužů a 19 žen v průměrném věku 36,5 roku (22 - 72). Do souboru byli zařazeni jen pacienti, kteří byli léčeni operativně. Průměrná doba sledování byla 6,1 let (2 - 10). Mechanismus úrazu byl v 36 případech dopravní nehoda, v 15 případech pád z výše, ve dvou případech pád z koně a jednou zavalení ve výkopu. Při hodnocení funkčních výsledků bylo použito skórovací schéma podle Harrise a Majeeda.

U poranění typu A (zlomenina pánevního kruhu a zlomenina diafýzy femuru, 15 pacientů) jsme dosáhli u 12 (80%) pacientů výborný výsledek, u 3 (20%) pacientů dobrý výsledek. U typu B (zlomenina acetabula a zlomenina femuru, 28 pacientů) jsme dosáhli výborného výsledku u 12 (43%) zraněných, velmi dobrého u 10 (36%) pacientů, dobrého u čtyř (14%) a špatného u dvou (7%) pacientů. V souboru sedmi pacientů s poraněním typu C (zlomenina pánevního kruhu, acetabula a současné poranění femuru) jsme zaznamenali uspokojivý výsledek u pěti (72%) pacientů, dobrý u jednoho (14%) pacienta a špatný také u jednoho (14%) pacienta.

Celkový stav zraněného nás nutí volit mezi metodami „damage control surgery“ (DCS), metodami primární dočasné stabilizace a metodami definitivní stabilizace. Časná definitivní stabilizace zlomenin je spojena a nejlepšími výsledky. Primární zevní fixace zlomenin diafýzy femuru a následná konverze na vnitřní osteosyntézu z důvodu změn celkového stavu v rámci DCS neovlivní funkční výsledek léčení zlomenin femuru nebo pánve, ale odložená definitivní fixace zlomenin acetabula je spojena s obtížnější repozicí a horšími funkčními výsledky.

Současné poranění femuru a pánve nebo acetabula jsou závažná poranění, která vyžadují správné zhodnocení celkového stavu, stavu měkkých tkání a načasování léčení. Výsledky léčení se neliší od výsledků léčení samostatných poranění. Výsledky odpovídají typům zlomenin a zkušenosti operačního týmu. Počet komplikací se při kombinaci obou poranění nezvyšují, ale mohou se navzájem nepříjemně kombinovat.

ZLOMENINY ACETABULA OPEROVANÉ DLAHOU OMEGA: SOUBOR 50 PACIENTŮ

Šrám J., Taller S., Harcuba R., Lukáš R.

Traumatologicko-ortopedické centrum KN Liberec

Cílem sdělení je popis Omega dlahy, postup při stanovení přesné projekce pánevního vchodu, způsob předoperační modelace dlahy, vlastní operační postup a zhodnocení výsledků 50 operovaných pacientů.

V období leden 2012 - prosinec 2015 bylo léčeno se zlomeninou pánve a acetabula celkem 254 pacientů; 199 jich bylo operováno, z tohoto počtu bylo provedeno 67 operací acetabula (33,6 %). Novým modelem Omega dlahy 3,5mm s úchyty bylo od července 2012 do února 2016 operováno 48 pacientů a aplikováno celkem 50 dlah. Všechny dlahy byly modelovány před operací podle přesné vchodové projekce neporaněné poloviny pánve. Při operaci je modelovaná Omega dlaha snadno umístěna do správné polohy, fixací dlahy je dokončena repozice a obnoven původní tvar oblouku pánve.

Průměrná doba sledování byla 8,2 měsíců, 4 jsou krátce (méně než 6 měsíců) po operaci. Rentgenologické hodnocení pooperačních výsledků bylo provedeno dle kritérií Matty, funkční hodnocení dle Harrise.

Pooperačně rentgenologických výborných výsledků dosáhlo 16 pacientů, dobrých 23 a špatných 7 pacientů, zbylé 4 omega dlahy byly aplikovány u pacientů s paklobem a tato kritéria nebyla hodnocena výsledky v kategorii výborné. Funkčně po roce bylo zhodnoceno 39 pacientů dle Harrise: 22 kategorie A, 10 kategorie B, 4 kategorie C a 3 pacienti ve skupině D, 4 pacienti se nedostavili ke kontrole, 3 pacienti zemřeli v průběhu sledování a 4 nebyli hodnoceni pro primární řešení paklobu raménka stydké kosti. Komplikace poranění v. ilica externa byla u 2 pacientů ošetřena primární suturou bez dalších potíží, v jednom případě jsme řešili hlubokou infekci s opakovanými operačními revizemi. Dvakrát jsme zaznamenali jednu hlubokou infekci s nutností opakovaných operačních revizí.

Multifunkční pánevní dlahy Omega 3,5mm modelovaná před operací umožňuje stabilizovat komplikované zlomeniny horního raménka stydké kosti, předního pilíře acetabula, kvadrilaterální plochy, zlomeniny v oblasti nad linea arcuata a jednoduché zlomeniny zadního pilíře. Stabilizace všech fragmentů v oblasti předního pilíře i kvadrilaterální plochy je velmi pevná, dlahy je značně odolná proti redislokaci úlomků. Výhodou Omega dlahy je i to, že může být ponechána in situ při případné pozdní aplikaci TEP.

Klinické výsledky jsou primárně závislé na typu zlomeniny, rozsahu dislokace úlomků, závažnosti poškození hlavice femuru. Rozhodující je kvalita repozice a pevná stabilizace fragmentů. Původní poranění, věk pacientů a následná péče závažným způsobem ovlivňují konečný výsledek.

KOMPLIKACE PO OSTEOSYNTÉZE PŘEDNÍHO A ZADNÍHO PÁNEVNÍHO PILÍŘE V JEDNÉ DOBĚ

Hart R., Feranec M., Šmíd P., Buček F., Cichý Z.

Ortopedicko-traumatologické oddělení, Nemocnice Znojmo

S porušením pánevního kruhu v obou pilířích se dnes setkáváme častěji než dříve. Hlavně se jedná o pacienty s akutními úrazy, výjimkou ale nejsou ani případy s pánevní diskontinuitou při implantacích kyčelních náhrad. Samotné ošetření předního pilíře (často s prolomením dna acetabula za linea arcuata) není pro operátora ani pacienta jednoduchým výkonem. Stabilizace zadního pilíře v těžké době může být proto problematická. Na druhou stranu, není-li interní kontraindikace a ortoped výkon zvládne, je pacient „ušetřen“ druhé operace v celkové anestezii se všemi jejími riziky. Cílem práce bylo vyhodnotit komplikace simultánních (předních a zadních) výkonů na pánvi, provedených v ložském roce.

V r. 2015 podstoupilo na pracovišti autorů stabilizaci předního a zadního pilíře v jedné době 7 pacientů (5 mužů a 2 ženy) v průměrném věku 61 let (29 - 77). Jednalo se o 4 případy s dislokovaným akutním poraněním a o 3 případy pánevní diskontinuity řešené současně s implantací (2) nebo reimplantací (1) kyčelní náhrady. Nejprve byl vždy ošetřen přední pilíř standardně Letournelovým-Judetovým přístupem (u 3 traumat byla přítomna současně i centrální luxace hlavice, tj. prolomení dna acetabula, které bylo ošetřeno vlastní technikou autorů - dlahou modelovanou v půli do 80° a fixovanou do os innominatum). Následně byl pacient přetočen na bok a Kocherovým-Langenbeckovým přístupem byl stabilizován zadní pilíř. Ve všech případech byl užit cell-saver (během operace a 12 hodin po výkonu). U všech pacientů byla podána dvojkombinace antibiotik.

Délka operačního výkonu byla průměrně 210 minut (180 - 300). Krevní ztráty během výkonu byly průměrně 720 ml (500 - 1100). K peroperačním komplikacím nedošlo. V jednom akutním případě byla po operaci zjištěna mírná slabost a parestezie v distribuci n. ischiadicus; stav se normalizoval během 9 měsíců. Po osteosyntéze jedné zlomeniny byla nutná čtvrtý den revize přední rány pro hematom. U muže po implantaci kyčelní náhrady byl z konce jednoho Redonova drénu vykultivován *St. haemolyticus* - bylo na 4 týdny nasazeno venózně antibiotikum. Šest týdnů po výkonu došlo u téhož pacienta při obouvání ponožek k luxaci náhrady, která byla řešena otevřenou repozicí. Nejtěžší komplikací bylo manuální infikování zadní operační rány koliformní flórou v periodách zmatenosti u pacientky (75 let) po reimplantaci kyčelní náhrady. I přes opakované revize s proplachovými lavážemi došlo k infekci i přední rány, která se po 4 týdnech rozpadla. Celkový stav pacientky se postupně zhoršoval až do rozvoje terminální pneumonie.

Simultánní přední a zadní výkony na pánvi patří jen do rukou erudovaného operátora. Pokud je pooperační průběh bez významnějších komplikací, přináší tyto operace pro pacienta bezpochyby benefit. Je-li však pooperační průběh komplikován infekcí jedné rány, hrozí její přestup v hloubce i do rány druhé, což může představovat život ohrožující stav, zejména u starých a oslabených pacientů.

VÝSKYT PARARTIKULÁRNÍCH OSIFIKACÍ U LUXAČNÍCH ZLOMENIN ACETABULA

*Nechvátal L., Cvejn M., Trlica J., Kočí J., Frank M., Dědek T.
Úrazové oddělení Chirurgické kliniky LF a FN Hradec Králové*

Cílem této presentace je určení vhodné předoperační imobilizace u luxačních zlomenin acetabula ke snížení tvorby heterotopických osifikací.

Retrospektivní analýza dat na Chirurgické klinice FN HK v letech 2008–2013, celkem bylo s diagnosou partikulárních osifikací 74 pacientů, kteří byli rozděleni do 2 skupin dle předoperační fixace zreponované luxační zlomeniny acetabula – skeletální trakcí a zevní fixací. U pacientů byla prováděna standardní RTG a případně CT dokumentace v průběhu léčení, do jejich zhojení či vytváření heterotopických osifikací, dle Brookerovy klasifikace.

Ve skupině ošetřené skeletální trakcí bylo 46 pacientů, průměrný věk 42 let, ISS 11, u 14 (30,4%) pacientů byly prokázány osifikace. Do skupiny ošetřené zevní fixací jsme zařadili 26 pacientů, průměrný věk 48 let, ISS 25, u 4 (15,4%) pacientů byly přítomny osifikace, 2 pacienti byli operováni akutně z důvodu nemožnosti provedení zavřené reposice.

Z výsledků můžeme doporučit jako vhodnou metodu dočasné fixace luxačních zlomenin acetabula zevní fixaci vzhledem k nižšímu výskytu osifikací (15,4 %).

TOTÁLNÍ NÁHRADA KYČLE U ZLOMENIN PÁNVE A ACETABULA

*Džupa V., Skála-Rosenbaum J., Douša P., Krbec M.
Ortopedicko-traumatologická klinika 3. LF UK a FNKV Praha
Centrum pro integrované studium pánve 3. LF UK Praha*

TEP kyčle je pouze raritně indikována při samotném poranění pánve, častější indikací může být zlomenina acetabula samostatná nebo kombinovaná s poraněním pánve, za téměř absolutní indikací lze považovat některé zlomeniny zadní stěny acetabula kombinované se závažným poraněním hlavice stehenní kosti (zlomenina IV. typu podle Pipkina).

U zlomenin acetabula je nepochybnou indikací řešení komplikací (posttraumatická avaskulární nekróza hlavice femuru a posttraumatická koxartróza), vhodnou indikací pak je zlomenina, při které je nejistota dobrého dlouhodobého funkčního výsledku po osteosyntéze s vhodnou morfologií zlomeniny (Pipkin IV s malým fragmentem zadní stěny acetabula, malý fragment zadní či přední stěny acetabula s koxartrózou), diskutovanými indikacemi jsou stavy, kdy jeden výkon může u starších pacientů vyřešit zlomeninu acetabula i stav kloubu (závažná devastace nosné plochy hlavice femuru úrazovým dějem, zlomenina acetabula s nektrózou hlavice femuru, infra- či juxtatektální příčná nebo T-zlomenina acetabula s pokročilou artrózou. Prezentace je věnována výběru implantátů a technice implantace TEP kyčle u těchto stavů.

Studie byla podpořena strukturálními fondy Evropské unie, OPP Konkurenceschopnost CZ216/3100/24018

VYUŽITÍ ALLOŠTĚPU Z ACHILLOVY ŠLACHY K REKONSTRUKCI INVETEROVANÝCH LÉZÍ EXTENZOROVÉHO APARÁTU KOLENE

*Kelbl M., Veselý R., Kočiš J., Herůfek R., Kočiš T.
Klinika traumatologie LF MU a ÚN Brno*

Inveterované léze extenzorového aparátu kolene představují náročnou terapeutickou výzvu. Je potřeba současně řešit tkáňový defekt při výrazné kontrakci poraněných ligament společně s významnou hypovitalitou jejich okrajů.

Popisujeme 3 kazuistiky inveterovaných ruptur extenzorového aparátu kolene. Dvakrát se jednalo o rupturu úponu kvadricepsu při bazi pately (řešeno 6 měsíců a 18 měsíců od primárního poranění) a jedenkrát o poranění apexu pately s následnou lézí lig. patellae (řešeno 39 měsíců od primárního poranění). Všechny defekty byly řešeny excizí hypovitální vazivové tkáně, resuturou okrajů a následnou augmentací alloštěpem z Achillovky. Ten byl upevněn do vytvořeného lůžka v patelle pomocí kostního bločku z tuber calcanei a fixován 2 šrouby.

U všech pacientů došlo k uspokojivému návratu extenzorové funkce kolene a výraznému zlepšení kvality života. Infekční komplikace ani nežádoucí reakci na štěp jsme nazaznamenali. Augmentace alloštěpem z Achillovy šlachy je efektivní možností řešení inveterovaných ruptur extenzorového aparátu kolene.

TRANSPLANTACE MENISKU: 5-10 LETÉ VÝSLEDKY

*Paša L., Kužma J., Kalandra S., Herůfek R., Prokeř J.
Klinika traumatologie LFMU a ŰN Brno*

Autoři prezentují své zkušenosti s transplantací hluboce mražené tkáně menisku, u pacientů s bolestmi při zátěži a prokázanou chondromalacií postiženého kompartmentu po menisektomii. Transplantace meniskus by měla zlepřit přenos zátěžových sil a lubrikaci kloubu a tím přispět k hojení postižené chrupavky.

Od ledna 2005 do prosince 2013 autoři odoperovali 72 transplantací menisků u 70 pacientů, kdy 2 pacienti měli transplantaci obou menisků, ale v samostatných operacích. V souboru pacientů bylo 24 žen a 46 mužů, ve věku 18-57 let, 3-12 let po menisektomii. U 15 pacientů bylo patrná ložiska CHM III. st. dle Outerbridge, které byly současně ošetřeny technikou microfracture, 44 pacientů mělo CHM II. st., zbývající pacienti měli CHM I. st. Vyhodnocení výsledků bylo provedeno pomocí Lysholm a IKDC skóre.

Zhojení per primam bylo u 71 pacientů, u jednoho pacienta byla reakce rány po odběru ST štěpu při současné plastice LCA. Provedená revize rány po 18 dnech od operace vedla ke zhojení bez dalších komplikací.

Celkem u 69 pacientů byla chůze do 4 měsíců po operaci bez bolestí. Jeden pacient (věk 57 let) s chondromalacií III. st a dobrou osou měl stejné bolesti před a po transplantaci. Při kontrolní ASKP 4M po transplantaci byl meniskus vhojen a defekt chrupavky byl přehojen chrupavčitovazivovou tkání. Pacient na další kontroly nedošel a podstoupil operaci TEP kolenního kloubu a na další sledování nereagoval.

V době sledování utrpěli 3 pacienti nové poranění kolenního kloubu v období 3-5 let po transplantaci (jízda na koni, squash, pád ve vaně). U 2 pacientů jsme provedli menisektomii transplantátu, jednou jsme provedli suturu poraněného menisku. Kontrolní artroskopii jsme provedli pouze u prvních pacientů (skupina 18 pacientů, kde jsme odstraňovali šrouby po OT epikondylů při transplantaci pomocí artrotomie). U všech kontrolních ASKP byl meniskus vhojen, chondrální defekty byly vždy přehojeny chrupavčitovazivovou tkání. Dle hodnocení bylo 69 pacientů klinicky zlepřeno. Kromě první skupiny kontrolních artroskopií jsme byli nuceni provést další ASKP u nových úrazů a u pacienta s přetrvávajícími bolestmi. Průměrná doba sledování byla 38,2 měsíce. Průměrné Lysholm skóre se zlepřilo z 58,2 na 88,7. IKDC subjektivní kolenní skóre se zlepřilo z 53,2 na 87,4.

Transplantace hluboce mražených menisků je metoda, která umožňuje zlepřit pohybový komfort biologicky mladých pacientů (dle našeho sledování do 50 let věku), s bolestmi po předchozím poranění a následné menisektomii u pacientů. U pacientů s nestabilitou je nutná plastika LCA (současně nebo před transplantací), u vychýlené osy kolenního kloubu (u našich pacientů varůzní osa kolena) je indikována valgizační OT proximální tibie před transplantací, případně současně s transplantací.




GALÉN



NAKLADATELSTVÍ

Na Popelce 3144/10a,
150 00 Praha 5



KNIHKUPECTVÍ

Lípová 6, 128 00 Praha 2



INTERNETOVÉ KNIHKUPECTVÍ

www.e-kompas.cz

ELEKTRONICKÉ KNIHY

www.galen.cz

WWW.OLIVOVNIKY.CZ